Aus der Klinik und Poliklinik für Mund-, Zahn- und Kieferkrankheiten der Universität Bonn.
Direktor: Prof. Dr. med. Proell.

Veränderungen des Profilverlaufs und der Gesichtsweichteile nach orthodontischer Behandlung.

Inaugural-Dissertation

zur

Erlangung der zahnärztlichen Doktorwürde

der

Hohen Medizinischen Fakultät

der

Rheinischen Friedrich-Wilhelms-Universität

zu Bonn.

Vorgelegt am 11. Januar 1937

von

Else Jonas,
Zahnärztin
aus Neuwied a. Rhein.

Bonn 1937 / Buchdruckerei H. Trapp, Stiftsgasse 11.

Gedruckt mit Genehmigung
der hohen medizinischen Fakultät der Universität Bonn.

Referent: Prof. Dr. Korkhaus.

Korreferent: Prof. Dr. Proell.

R. UNIV.
BIBLIOTHEEK
LEIDEN

Meiner lieben Mutter

in Dankbarkeit!

Digitized by the Internet Archive
in 2026

https://archive.org/details/IA41554806_0065

Die Verantwortung, die der Orthodontist gegenüber seinem Patienten hat, ist sehr groß. Es liegt in seiner Hand, Gesichtszüge zu ändern und Entstellungen zu beseitigen. Jedoch besteht seine Hauptaufgabe nicht darin, einem Menschen ein neues Gesicht zu verschaffen, sondern den Organismus günstig zu beeinflussen, damit er sein eigentliches Entwicklungsziel erreicht.

Das schöne Gesicht des Apollo vom Belvedere wurde vielfach als ein Typus des Idealen angesehen, nachdem man die Abweichungen beurteilte. Jedoch wäre es ein Unding, dieses Apollo-Gesicht zum Maßstab für den Typus von heute zu wählen, spielen doch gerade Vererbung, die Art unserer Beschäftigung, unsere Geistestätigkeit, unsere sozialen und klimatischen Verhältnisse eine wichtige Rolle bei der Formbildung des Gesichtes und Kopfes.

In dem Angle'schen Lehrbuch: „Okklusions-Anomalien der Zähne" findet sich eine 30 Seiten lange Abhandlung über „Kunst und Gesicht". Den Orthodontisten sei eine große Verantwortung auferlegt und nichts sollte bei dem Studierenden der Orthodontie ein lebhafteres Interesse erwecken als die Kunst im allgemeinen und ihre Beziehungen zum menschlichen Gesicht im besonderen. Die Kunst sollte eine seiner Lebensstudien bilden. Allein dieser Begriff ist bei Angle etwas erstarrt zu einer anatomischen Definition in dem Begriff der normalen Okklusion. Er hat ein Gesetz aufgestellt, welches zum vollen Gleichgewicht, zur schönsten Harmonie und zu den besten Proportionen des Mundes in seinen Beziehungen zu den anderen Gesichtszügen nicht nur das Vorhandensein aller Zähne, sondern auch die normale Stellung jedes einzelnen Zahnes verlangt. Das Gesetz heißt: normale Okklusion. In den Fällen, wo die Natur ein normales Gebiß geschaffen habe, d. h. die Zähne in normaler Okklusion stehen, habe sie es auch so getan, daß es zu dem Gesicht in bester Harmonie stünde, und da eine Okklusionsanomalie gerade das Gegenteil

von normaler Okklusion bedeutet, so würde man ausnahmslos finden, daß das Mißverhältnis des Mundes zu den übrigen Teilen des Gesichtes immer in direktem Verhältnis stehe zu dem Grade der Okklusionsanomalie. Für die richtige typische Proportion jedes Gesichtes sei das Vorhandensein aller Zähne in normaler Okklusion erforderlich. Ja, der Autor macht Okklusionsanomalien und das Fehlen von Zähnen, entweder durch Extraktion oder durch Nichtdurchbruch bedingt, weit häufiger für das Fehlen des Gleichgewichts verantwortlich, als irgend eine andere Ursache wie Unterentwicklung des Kinns oder eine zu große Nase. Wir müßten die Fähigkeit besitzen, zu beurteilen, ob das Gesicht eines jeden Falles — das ist die Stirn, die Nase, das Kinn, die Lippen usw. — das Gleichgewicht und Harmonie besitzt oder ob dies nicht der Fall sei. Ob der Mund in harmonischem Verhältnis zu dem übrigen Gesicht stehe, und wenn das nicht der Fall sei, was geschehen müsse, um das richtige Gleichgewicht herzustellen.

Demgegenüber vertritt Case die Ansicht, daß auch ein wohlgeformtes Gesicht eine Gebißanomalie aufweisen kann, daß aber ebenso bei einem unharmonischen Äußeren ein normales Gebiß vorhanden sein kann.

Angle aber verwendet seine Funde nicht in diagnostischer Hinsicht, d h. er sucht nicht etwa aus den Gesichtslinien einen Aufschluß über das Wesen der Gesichtsanomalie, also über ein falsches Lageverhältnis der Kiefer zum Obergesicht zu gewinnen. Es steht für ihn absolut fest, daß der obere erste Molar der Nullpunkt ist, um den herum die normale Okklusion mit den anderen Zähnen herzustellen ist. Er löst das Problem sehr einfach so, indem er sagt: „Wenn normale Okklusion besteht oder durch die Behandlung hergestellt ist, so hat das Gesicht seine volle Harmonie und Schönheit erreicht.“ Ein Beweis wird nicht durch anthropologische vergleichende Messungen geführt, sondern lediglich durch subjektive Betrachtungen, durch das „Schönfinden“. Ein von ihm gezeigter Maßstab, der etwas Anthropologisches an sich hat, ist die Profillinie, die bei ebenmäßigen Profilen wie dem des Apollokopfes durch Nasenwurzel, Subnasalpunkt und vorde-

ren Kinnpunkt geht. Folglich muß hier normale Okklusion bestehen. Wo die Profillinie diese drei Punkte nicht berührt und trotzdem normale Okklusion vorhanden ist, liegt eben ein „Familientypus“ vor. Man sieht, von einer vorurteilslosen Stellungnahme, von einem wirklich wissenschaftlichen Standpunkt kann bei dieser rein diagnostisch-orthodoxen Lehre nicht gesprochen werden. Diese regellose Betrachtung der Profile führt zu außerordentlich starken Selbsttäuschungen. Die Fallanalysen der von Angle behandelten Fälle werden uns noch davon überzeugen.

Eine exakte photographische Reproduktion des Profils läßt am besten die Veränderungen der Gesichtszüge, insbesondere des Profilverlaufs erkennen. Gerade das Profil stempelt das Individuum in typischer Weise. Es gibt noch andere Methoden, die die Beziehungen des Gebisses zum Gesichtsschädel festlegen. Hier sei van Loon erwähnt, der einen Gesichtsabdruck nimmt (Stirn, Nase, Lippen, Kinn) mit Labialflächen der oberen Zähne und dann die Modelle von Ober- und Unterkiefer in ihrer richtigen Lage zum Schädel in den „Cubus craniophorus“ einorientiert. Case wendet folgende Methode zur Bestimmung der dentofacialen Beziehung an: Er fertigt Gesichtsmasken an, die er in Profilansicht durch ein gegengehaltenes Lineal mißt; letzteres wird parallel zu der Verbindungslinie zwischen Nasenwurzel und vorderen Kinnpunkt gehalten, und es wird geprüft, wie sich Subnasalpunkt und Lippenpunkte dazu verhalten. Als Letztes sei noch das gnatho-physiognometrische System von Andresen erwähnt, das aber sehr kompliziert ist und deshalb für die Praxis ungeeignet ist. Andreson verwendet zur Untersuchung der dentofacialen Beziehungen seine Profilfotographie mit in richtiger Beziehung hineinkopierten Kiefermodellen. Die Betrachtung des Profils wird bei mäßig zurückgehaltenem Kopfe vorgenommen.

Die fotographische Reproduktion des Profils hat den großen Vorteil der Einfachheit und Schnelligkeit wie auch Genauigkeit, wenn ein Objektiv mit großer Brennweite benutzt wird zur Vermeidung perspektivischer Verzeichnungen. Trotz der ausführlichen Anweisungen Simons über Fotostataufnahmen in seinem Buche „Grundzüge einer systematischen Diagnostik

der Gebißanomalien", scheinen in Praktikerkreisen die Anforderungen, die an eine orthodontische Aufnahme gestellt werden, wenig bekannt zu sein. Die üblichen Aufnahmen von einem beliebigen Fotographen, der keine Kenntnisse der orthodontischen Bedürfnisse hat, sind zu verwerfen. Der Fotograph sucht durch Pose, Kontrast zwischen Licht und Schatten alle Mängel und jede Disharmonie in der Symmetrie des Gesichtes zu verdecken und dessen schöne Seiten hervorzukehren. Solche Aufnahmen sind für den Orthodonten vollkommen wertlos. Er fordert absolute Genauigkeit und Wahrheit in Bezug auf Harmonie und Disharmonie ohne grelles Licht und Schatten. Der größte Teil der Profilfotographien gestattet keine kritische Auswertung und ist zu Vergleichen nicht zu gebrauchen. Entweder sind die Aufnahmen so klein, daß die Profillinien nur mit der Lupe erkennbar sind oder die Ohren sind vom Haar bedeckt, sodaß die Ohr-Augenebene nicht eingezeichnet werden kann (s. Abb. 1).

Abb. 1.

Dann findet man lächelnde Gesichter, schlechte Kopfhaltung oder aber — der am meisten vorkommende Fehler — das Bild ist verprojiziert. Der Zentralstrahl ist nicht senkrecht auf die Kopfmediane zentriert und sitzt nicht am Kreuzungspunkte von Frankfurter Horizontale und Glabellasenkrechten, sondern irgendwo an der Peripherie des Bildes, so daß das Profil entweder ganz „verloren" ist oder die andere Gesichtshälfte ist mit sichtbar (s. Abb. 2).

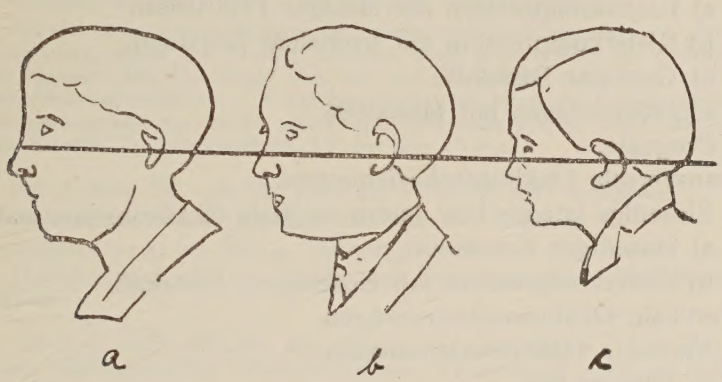

Abb. 2.
Fehler bei der orthodontischen Profilfotographie.
a) Kopfneigung nach rechts, b) sichtbare andere Kopfseite, c) „verlorenes" Profil. (Nach Izard).

Das Ziel der fotostatischen Methode besteht darin, eine fotographische Profilproduktion herzustellen, die folgende Bedingungen erfüllt: Sämtliche Aufnahmen desselben Individuums (zu verschiedenen Zeiten) oder verschiedener Individuen unter genau denselben Einstellungsverhältnissen zu machen. Diese Methode ermöglicht es, daß Fotographien vor und nach der Behandlung miteinander verglichen werden können.

Meine eigentliche Aufgabe besteht nun darin, Profilfotographien, die den Patienten vor und nach der Behandlung wiedergeben, auf ihre Profilveränderungen hin zu untersuchen. Zu diesem Zwecke habe ich aus der Literatur alle brauchbaren Fotographien herausgesucht und die Fälle eingeteilt in:

I. Sagittale Okklusionsbeziehungen.
1. Gebißanomalien bei Neutralbiß.
a) Kieferkompression mit frontalem Engstand.
b) Kieferkompression mit oberer frontaler Protrusion.
c) Progenie.
d) Bimaxilläre Retrusion.
e) Bimaxilläre Protrusion.
2. Gebißanomalien mit Distalbiß.
a) Kieferkompression mit lückiger Protrusion.
b) Kieferkompression mit frontalem Engstand.
c) Genuiner Distalbiß.
3. Gebißanomalien mit Mesialbiß.
Progenie.
II. Transversale Okklusionsbeziehungen.
1. Einseitige laterale bzw. latero-sagittale Okklusionsanomalien.
a) einseitiger Kreuzbiß.
b) Kieferkompression mit einseitigem Distalbiß.
III. Vertikale Okklusionsbeziehungen.
1. Vertikale Okklusionsanomalien.
a) Offener Biß.
b) Deckbiß.

Die Profilanalysen führte ich nach den Angaben in den Behandlungsheftchen von Korkhaus durch.

I. Sagittale Okklusionsbeziehungen.

1. Gebißanomalien bei Neutralbiß.

a) Kieferkompressionen mit frontalem Engstand.

(Fall 1–6)

Fall 1. Veröffentlicht: Angle: Okklusionsanomalien der Zähne. Abb. 395 und 400. Alter des Patienten nicht angegeben (vermutlich 12–14 Jahre).
Anomalie: Kieferkompression mit frontalem Engstand.
Behandlung: Dauer der Behandlung nicht vermerkt. Im O. K. und U. K. wurde mit Expansionsbögen gedehnt und gestreckt, und unter Zuhilfenahme von Ligaturen wurden die Zähne in normale Zahnbögen gebracht.

Gesichtsveränderungen: Der Nasenvorsprung ist nach der Behandlung etwas größer, die Unterlippenrichtung, die vor der Behandlung horizontal war, ist nach der Behandlung schräg nach hinten gerichtet. Die Kinnhöhe ist ebenfalls größer geworden. Die Lage der Profilteile zur Profilsenkrechten und Orbitalsenkrechten hat sich nicht verändert. Die Strecke Tragion-Nasion und Tragion-Subnasale ist auf der Fotographie jeweils um 2 mm länger geworden, die Strecke Tragion-Gnathion 3 mm. Dies dürfte, da das Reproduktionsverhältnis etwa 1 : 8 beträgt, einer Zunahme von 16 mm bzw. 24 mm entsprechen.

Fall 2: Abb. 450 und 452. Alter des Patienten nicht angegeben.

Anomalie: Kieferkompression mit frontalem Engstand.

Behandlung: wie Fall 1. Dauer nicht angegeben.

Gesichtsveränderungen: Subnasale und Oberlippe, die vor der Behandlung wenig hinter der Profilsenkrechten lagen, werden nach der Behandlung von ihr tangiert. Die Unterlippe liegt auf der Fotographie noch 1 mm, d s., da das Reproduktionsverhältnis 1 : 4 beträgt, etwa 4 mm hinter der Profilsenkrechten. Die Längenvergrößerung der Strecke Tragion-Subnasale beträgt 2 mm, also 8 mm, die der Strecke Tragion-Gnathion 2,5 mm, also 10 mm.

Fall 3. Abb. 537 und 538. Alter des Patienten nicht angegeben.

Anomalie: Kieferkompression mit frontalem Engstand.

Behandlung: wie Fall 1. Dauerangabe fehlt.

Gesichtsveränderungen: Es sind keine wesentlichen Veränderungen eingetreten.

Fall 4. Veröffentlicht: McCoY: Applied Orthodontia. Abb. 210 (vor und nach der Behandlung Fotostataufnahme). Patientin 13 Jahre bei Behandlungsbeginn

Anomalie: Kieferkompression mit frontalem Engstand und Eckzahnhochstand.

Behandlung: Die oberen ersten Prämolaren wurden extrahiert. Dann wurde im O.K. und U.K. mit Lingualbögen gedehnt. Die Eckzähne wurden umbändert und mit Ligaturen am Bogen befestigt, um sie aus ihrem Hochstand herunterzuziehen. Behandlungsdauer nicht angegeben.

Gesichtsveränderungen: Die Strecke Tragion-Nasion ist 2 mm kürzer geworden, die Strecke Tragion-Subnasale 1,5 mm, die Strecke Tragion-Orbitale 1 mm. Da das Reproduktionsverhältnis 1 : 4 beträgt, dürfte es sich um eine Verkürzung von 8 mm, 6 mm und 4 mm handeln (Unterschiede, die nichts mit den physiologischen Wachstumsvorgängen des Gesichtsschädels zu tun haben können und deshalb wohl Ungenauigkeiten der fotostatischen Reproduktion darstellen). Das Subnasale, das vor der Behandlung hinter der Profilsenkrechten lag, wird jetzt von ihr tangiert. Ober- und Unterlippe, die ebenfalls hinter der Profilsenkrechten lagen, sind herangerückt und werden fast tangiert. Das Unterlippengrübchen ist nach der Behandlung tiefer und der Kinnvorsprung etwas größer. Vor der Behandlung lag das Cheilion vor der Orbitalsenkrechten, nach der Behandlung wird es von ihr tangiert. McCoy äußert sich zu dem Fall wie folgt: Vor der Behandlung herrschte leichte Überfülle in der Mundpartie, nach der Behandlung eindeutig verbesserter Gesichtsausdruck und weichere Gesichtslinien.

Fall 5. Abb. 207, Patient 11 Jahre.

Anomalie: Kieferkompression mit frontalem Engstand bei Neutralbiß, bei dem Zahngröße und Kiefergröße im Mißverhältnis stehen.

Behandlung: Extraktion der beiden oberen und unteren ersten Prämolaren. Die Eckzähne wurden in die entstandenen Zwischenräume heruntergezogen. Ferner wurden intermaxilläre Gummizüge getragen.

Gesichtsveränderungen: unverändert.

Fall 6. Behandelt auf der Orthodontischen Abteilung der Bonner Zahnklinik. Käthe F., 16 Jahre.

Anomalie: Kieferkompression mit frontalem Engstand und Eckzahnhochstand infolge Vorwanderns der hinter der Lücke stehenden Zähne.

Behandlung: Dauer etwa 3 Jahre. Beide Kiefer wurden gedehnt, da die Distalbewegung von 7 4 | zur Platzschaffung für 3 | in diesem Alter nicht mehr möglich war, so wurde 4 | extrahiert und 3 | distalwärts bewegt. 7 6 5 | erhielten durch geringes Vorrücken Anschluß. Die Apparatur bestand aus 2 Lingualbögen mit Expansions-, Protrusions- und Zwischenfederchen.

Gesichtsveränderungen: Subnasale, Ober- und Unterlippe, die vor der Behandlung vor der Profilsenkrechten lagen, werden jetzt von ihr tangiert. Die Oberlippenrichtung, die vor der Behandlung nach vorne ging, ist nach der Behandlung gerade. Das Kinn hat sich ebenfalls der Profilsenkrechten genähert und hat an Höhe zugenommen.

Schlußfolgerungen der Fallanalysen:

I. Bei dieser Anomalie zeigt das Profil keine wesentlichen Veränderungen, da die Kiefer in richtiger mesio-distaler Beziehung stehen. Jedoch können die Züge der Lippen durch Stellungsanomalien einzelner Zähne im Frontgebiß gestört werden, wie bei Fall 6. Hier war die Oberlippe durch den Eckzahnhochstand protrudiert. Nach der Behandlung erhielt sie eine harmonische Lage zur Unterlippe.

II. Was die Brauchbarkeit der Fotographien anbetrifft, so sind die von Fall 1 viel zu klein. Die beiden Fotostataufnahmen von Fall 4 lassen die Genauigkeit, die ihnen doch eigen sein soll, leider vermissen! Siehe Übersichtstafel Abb. Ia.

b) Kieferkompression mit oberer frontaler Protrusion.

(Fall 7—10)

Fall 7: Veröffentlicht: Strang: A Text-Book of Orthodontia. Abb. 360 u. 361, Patient 10 Jahre.

Anomalie: Mesialverschiebung der Seitenabschnitte beiderseits im O.K. und auf einer Seite im U.K. (Forward displacement of the buccal segments of the maxillary denture on both sides and of the mandibular denture of the left side).

Behandlung: Dauer 1 Jahr. Im O.K. wurden die Molaren, Milchmolaren und Eckzähne distalwärts bewegt, die mittleren und seitlichen Schneidezähne lingualwärts. Die Apparatur bestand aus dem „Edgewise Arch. Mechanism“ (Angle). Im U.K. wurde derselbe Bogen angelegt. Ferner wurden inter-

maxillare Gummizüge getragen und Muskelübungen („lip relexing exercises" und „passiv swallowing exercises") gemacht.

Gesichtsveränderungen: Abgesehen von einer geringfügigen Rücklage der Oberlippe, sind keine Veränderungen eingetreten.

Fall 8: Abb. 365 u. 366, Patient 11 Jahre.

Anomalie: Vorlagerung des Oberkiefers um fast eine Prämolarenbreite.

Strang äußert sich folgendermaßen zu dem Fall: Eine oberflächliche Betrachtung könnte den Orthodonten dazu verleiten, anzunehmen, daß es sich hier um einen Fall der Klasse II handle. Das Studium der Profilfotographie zeige, daß der U.K. gut gewachsen sei und in normaler Beziehung zum Schädel stehe.

Behandlung: Dauerangabe fehlt. Im O.K. und U.K. wurde leicht gedehnt. Ferner stationäre Verankerung im U.K. sonst wie Fall 7.

Gesichtsveränderungen: Außer der Verlängerung der Strecke Tragion-Gnathion um 2 mm auf der Fotographie, also 10 mm in Natur, ist keine Verlängerung eingetreten.

Fall 9: Abb. 377 u. 378, Patient 14 Jahre.

Anomalie: Seitenabschnitte im O.K. mesial. Leichte Überentwicklung des Unterkieferkörpers. (The buccal sections of the maxillary arch forward of their normal position in the maxillae. Slight uppergrowth of the body of the mandible).

Behandlung: Dauer 3 Jahre. Im O.K. und U.K. wurde gedehnt und die Molaren, Prämolaren und Eckzähne wurden distalwärts bewegt. Die Apparatur war dieselbe wie bei Fall 7.

Gesichtsveränderungen: Die Oberlippe, die vor der Behandlung wenig vor der Profilsenkrechten lag, wird nach der Behandlung von ihr tangiert. Die Unterlippe, die vor der Behandlung tangiert wurde, liegt nach der Behandlung hinter der Profilsenkrechten. Die ganze Mundpartie ist also etwas negativer geworden.

Fall 10. Veröffentlicht: Lay: A Photographic Report of Eight Compleated Cases. Abb. 2, Patient 12 Jahre.

Anomalie: Kieferkompression mit oberer Protrusion.

Behandlung: Art und Dauer der Behandlung sind nicht angegeben.

Gesichtsveränderungen: Die Mundpartie, die vor der Behandlung fast neutral war, ist nach der Behandlung positiv. Die Längenvergrößerungen der Strecken Tragion-Nasion, Tragion-Subnasale und Tragion-Gnathion betragen nach der Behandlung auf der Fotographie nur 2,5 mm, in Natur 11,25 mm.

Schlußfolgerungen der Fallanalysen:

Bei diesen 4 Fällen sind keine oder nur unwesentliche Veränderungen des Profilverlaufs eingetreten. Bei Fall 7 ist die etwas positive Mundpartie geblieben, bei Fall 8 die Rücklage des Kinns und der Unterlippe. Auch von einer Verbesserung der Gesichtszüge durch die Behandlung dieser Neutralbißfälle, die in allen Fällen eine korrekte Okklusion erbrachte, kann keine Rede sein.

c) Progenie.

(Fall 11)

Fall 11: Veröffentlicht: Rehak: Az Orthodonthia Alapvonalai. Abb 150 u. 151, Patientin 14 Jahre.

Anomalie: Progenie.

Behandlung: Im O.K. Lingualbogen nach A. M. Schwarz mit einer Schlingenfeder. Ferner wurden Muskelübungen nach Rogers gemacht.

Gesichtsveränderungen: Ober- und Unterlippe, die vor der Behandlung hinter der Profilsenkrechten lagen, wurden nach der Behandlung von ihr tangiert. Trotzdem ist eine Unterentwicklung des Mittelgesichtes, wenn auch gemildert, nach wie vor deutlich.

Schlußfolgerungen der Fallanalyse:

Die positive Treppe, wie das stark eingefallene Mittelgesicht wirkten sehr häßlich. Die eingetretenen Veränderungen bedeuten zweifellos eine kosmetische Verbesserung. Siehe Übersichtstafel Ib.

d) Bimaxilläre Retrusion.

(Fall 12 u. 13)

Fall 12: Veröffentlicht: Angle: Okklusionsanomalien der Zähne. Abb. 409 u. 410. Altersangabe der Patientin fehlt.

Anomalie: Bimaxilläre Retrusion.

Behandlung: Dauer nicht angegeben. Im O.K und U.K. wurden die Schneidezähne so weit labialwärts bewegt, bis Raum für die Eckzähne geschaffen war.

Gesichtsveränderungen: Die Oberlippenrichtung, die vor der Behandlung gerade war, ist nach der Behandlung wenig nach vorne gerichtet.

Fall 13. Abb. 427 u. 43?, Alter des Patienten nicht angegeben.

Anomalie: Bimaxilläre Retrusion.

Behandlung: wie Fall 12. Dauer nicht angegeben.

Gesichtsveränderungen: Die Aufnahmen sind sehr klein bezw. in verschiedenem Größenverhältnis, so daß kein exakter Vergleich möglich ist. Doch so viel ist zu erkennen, daß keine Veränderung eingetreten ist.

Schlußfolgerungen der Fallanalysen:

Auch in diesen Fällen sind irgendwelche wesentliche Veränderungen der Profilweichteile durch die Regulierungen nicht eingetreten. Siehe Übersichtstafel Ic.

e) Bimaxilläre Protrusion.

(Fall 14—18)

Fall 14: Veröffentlicht: Mc Coy: Applied Orthodontia. Abb. 213 Patientin 14 Jahre.

Anomalie: Bimaxilläre Protrusion.

Behandlung: Im O.K. und U.K. wurden die ersten Prämolaren extrahiert, die Eckzähne distalwärts und die Schneidezähne lingualwärts bewegt.

Gesichtsveränderungen: Die Oberlippe wurde vor der Behandlung von der Profilsenkrechten tangiert und liegt nach der Behandlung etwa 1,5 mm = 4–6 mm in Natur hinter der Profilsenkrechten. Auch die Unterlippe zeigt eine entsprechende Rücklagerung. Beide Lippen waren vor der Behandlung und sind auch noch nach der Behandlung etwas „eingezogen".

Fall 15: Veröffentlicht: Levy-Davidsohn: Kasuistischer Beitrag. Abb. 3 u. 5, Alter nicht angegeben.

Anomalie: Bimaxilläre Protrusion.

Behandlung: Dauer 1 Jahr. Im O.K. und U.K. wurden die ersten Prämolaren extrahiert. Die Eckzähne wurden nach distal an die Stelle der Prämolaren bewegt, und die Front wurde eingedrückt.

Gesichtsveränderung: Während die Oberlippe auch nach der Behandlung immer noch 1,5 mm = 7,5 mm in Natur vor der Profilsenkrechten liegt, wird die Unterlippe, die vor der Behandlung wenig vor der Profilsenkrechten lag, nun nach der Behandlung von ihr tangiert.

Fall 16: Veröffentlicht: Levy-Davidsohn: Kritische Bemerkungen zu Grünbergs Aufsatz „Klasse II" (Angle). Abb. 10b und 11b. Alter der Patientin ist nicht angegeben.

Anomalie: Bimaxilläre Protrusion.

Behandlung: Dieser Fall war schon behandelt. Patientin und Eltern aber wünschten wegen des außerordentlich entstellenden kosmetischen Resultats der ersten Behandlung eine neue. Die Ursache des Mißerfolges bei der ersten Behandlung war in der mangelhaften Diagnose zu suchen. Es bestand eine „totale Protraktion" im O.K. Anstatt den O.K. umzuformen, ist versucht worden, den U.K. dem protrahierten O.K. anzugleichen, wodurch eine äußerlich sehr unschöne „bimaxilläre Protrusion" geschaffen worden war. Um diese entstellende Anomalie zu beseitigen, blieb in diesem Falle nichts anderes übrig, als die ersten Prämolaren in beiden Kiefern zu extrahieren und dann nur die vordere Protraktion zu beheben.

Gesichtsveränderungen: Die stark positive Mundpartie ist nach der Behandlung neutral, auch sind die wulstigen Lippen verschwunden.

Fall 17: Veröffentlicht: Case: Dental Orthopedia.
Abb. 163, Alter des Patienten nicht angegeben.

Anomalie: Bimaxilläre Protrusion.

Behandlung: Dauer nicht angegeben. Im O.K. und U.K. wurden die ersten Prämolaren extrahiert und die Frontzähne retrudiert. Die Apparatur bestand aus dem „Konturenapparat" mit stationärer Verankerung der oberen und unteren Prämolaren und Molaren.

Gesichtsveränderungen: (Kenntlich an den Masken). Die Oberlippenrichtung, die vor der Behandlung nach vorne gerichtet war, ist nach der Behandlung gerade und wird von der Profilsenkrechten tangiert. Auch die Unterlippe, die vor der Behandlung vor der Profilsenkrechten lag, wird nach der Behandlung von ihr tangiert. Die fast horizontale Richtung der Unterlippe geht nach der Behandlung leicht nach hinten. Das Kinn hat sich der Profilsenkrechten genähert. Der Winkel der Ober- und Unterlippentangente, der vor der Behandlung 120° betrug, ist nach der Behandlung auf 150° gestiegen. Ferner zeigt das Profil nach der Behandlung eine Erhöhung um 2 mm = 10 mm in Natur.

Fall 18: Abb. 164, Patientin 16 Jahre.

Anomalie: Bimaxilläre Protrusion.

Behandlung: Dauer nicht angegeben. Als die Patientin 14 Jahre alt war, versuchte man, die Zähne ohne Extraktion in normale Okklusion zu bringen, Wegen des unbefriedigenden Resultates wurde die Behandlung mit 16 Jahren neu aufgenommen. Im O K. und U.K. wurden die ersten Prämolaren extrahiert und die Frontzähne retrudiert.

Gesichtsveränderungen: Bei diesem Fall sind im wesentlichen dieselben Veränderungen eingetreten wie bei Fall 17.

Schlußfolgerungen der Fallanalysen:

Die positive Mundpartie, die für diese Anomalie charakteristisch ist, wurde bei den Fällen 16, 17 und 18 beseitigt und dadurch eine kosmetische Verbesserung der einzelnen Profile erzielt. Bei den Fällen 14 und 15 war die Behandlungsart dieselbe, ohne daß jedoch die Veränderungen der Gesichtszüge so eindeutig waren. Siehe Übersichtstafel Id.

2. Gebißanomalien bei Distalbiß.

a) Kieferkompression mit lückiger Protrusion.

A. Bei vorwiegend mandibulärer Retrusion.

(Fall 19—55)

Fall 19: Angle: Okklusionsanomalien der Zähne. Abb. 558 u. 559, Patientin 12 Jahre.

Anomalie: Klasse II, Abt. I.

Behandlung: Dauer ungefähr 2 Monate. Im O.K. wurde mit einem gewöhnlichen Expansionsbogen in der Gegend der Eckzähne und Prämolaren gedehnt, und mittels Drahtligaturen wurden sämtliche Kronen in distaler Richtung gekippt. Im U.K. wurden die Kronen alle in mesialer Richtung gekippt.

Gesichtsveränderungen: Die Unterlippe, die vor der Behandlung hinter der Profilsenkrechten lag, hat sich ihr nach der Behandlung etwas genähert. Die Kinnrichtung, die vor der Behandlung gerade nach unten ging, ist nach der Behandlung nach vorne gerichtet. Ferner haben sich die Strecken Tragion-Subnasale um 3 mm auf der Fotographie = 17,8 mm in Wirklichkeit und Tragion-Gnathion um 3,5 mm = 21 mm in Wirklichkeit verlängert.

Fall 20: Abb. 566 u. 567, Alter des Patienten nicht angegeben.

Anomalie: Klasse II, Abt. I.

Behandlung: wie Fall 19. Dauer nicht angegeben.

Gesichtsveränderungen: Vor der Behandlung berührt die Profilsenkrechte die Oberlippe, Unterlippe und Kinn liegen abnorm weit zurück. Nach der Behandlung wird ebenfalls von der Profilsenkrechten die Oberlippe berührt, Unterlippe und Kinn scheinen jetzt wenig angenähert, doch besteht auch jetzt noch eine mandibuläre Retrusion. Eine genaue Feststellung ist nicht möglich, da die Größenverhältnisse der beiden Fotographien verschieden sind, und die Dauer der Behandlung nicht angegeben ist, so daß die während der Behandlung eingetretenen Wachstumsveränderungen nicht abgeschätzt werden können. Auch die Projektion der Aufnahmen, besonders die Haltung der Patientin ist verschieden, wie sich deutlich aus dem Verlauf der Frankfurter Horizontalen an

den beiden Photographien ergibt. Die eingetretenen Veränderungen sind jedenfalls nur geringfügig. Der Grund dürfte wahrscheinlich der sein, daß bei der bestehenden Anomalie nur eine ganz geringe incisale Stufe bestand und der Lippenschluß vor der Behandlung nicht gestört war.

Fall 21: Abb. 577 u. 580, Patient 13 Jahre.
Anomalie: Klasse II, Abtlg. I.
Behandlung: wie Fall 19, Dauer nicht angegeben.

Gesichtsveränderungen: Bei der Fotographie dieses Falles vor der Behandlung, der gleichfalls nur eine geringe incisale Stufe erkennen läßt, ergibt sich, daß die Profilsenkrechte das Lippenrot der Unterlippe tangiert, während die Oberlippe wenig vorsteht. Das Kinn liegt etwas zurück, aber doch an der Grenze der normalen Varibilität. Auf der Aufnahme nach der Behandlung, die nach dem ganzen Aussehen des Patienten mehrere Jahre später gemacht sein muß, zeigen sich wesentliche Änderungen. Die Profilsenkrechte verläuft ganz wenig vor der Oberlippe, während nun Unterlippe und noch in stärkerem Maße das Kinn zurückliegen. Da die vor der Behandlung ausgesprochene Supramentalfalte nun gemildert ist und die Oberlippe gegenüber ihrer früheren Lage völlig senkrecht verläuft, so haben die Gesichtszüge zweifellos gewonnen. Der Vergleich in diesem Falle ist erschwert, da die Fotographien verschiedene Profilhälften zeigen.

Fall 22: Abb. 595 u. 597, Alter des Patienten nicht angegeben.
Anomalie: Klasse II, Abtlg I.
Behandlung: wie Fall 19, Dauerangabe fehlt.

Gesichtsveränderungen: Die Aufnahmen haben verschiedene Größen, Abb. 597 stellt dazu ein „verlorenes' Profil dar. Die Richtung der Oberlippe war vor der Behandlung etwas vorspringend. Von der Profilsenkrechten liegt die Oberlippe wenig, dagegen Unterlippe und das Kinn stark zurück. Es besteht eine ausgesprochene prognathe Lippentreppe. Die Lippen haben keinen Anschluß aneinander (offener Mund), die Supramentalfalte ist ausgeprägt

Nach der Behandlung ist — soweit dies aus dem „verlorenen" Profil zu ersehen ist — die Mundpartie immer noch gegenüber der Profilsenkrechten zurückliegend. Der Mund ist aber nun geschlossen, die prognathe Treppe verschwunden, Unterlippe und Kinn sind der Profilsenkrechten angenähert und die Supramentalfalte gemildert.

Fall 23: Abb. 612 u. 614, Altersangabe des Patienten fehlt.
Anomalie: Klasse II, Abtl. I.
Behandlung: wie Fall 19, Dauer nicht angegeben.

Gesichtsveränderungen: Die Profilsenkrechte schneidet ein Stück der stark vorspringenden und verkürzten Oberlippe ab. Unterlippe und Kinn liegen abnorm weit von ihr zurück. Die Zähne sind sichtbar und reiten auf der Unterlippe. Es besteht eine negative Treppe mit fehlendem Lippenschluß Ausgesprochene Supramentalfalte. Kinnverlauf gerade, d. h. parallel zur Profilsenkrechten.

Nach der Behandlung tangiert die Profilsenkrechte die Oberlippe, der Mund ist, wenn auch noch etwas gezwungen, geschlossen, Unterlippe und Kinn sind der Profilsenkrechten ebenfalls etwas angenähert, jedoch nur unwesentlich; es besteht zweifellos immer noch das fliehende Kinn von ehemals. Auch hier sind die Untersuchungen erschwert, das Größenverhältnis der Aufnahmen ist verschieden, da verschiedene Seiten des Gesichtes den Profilbildern zur Verfügung stehen.

Fall 24: Abb. 620, 621 u. 623. Alter des Patienten nicht angegeben.
Anomalie: Klasse II, Abtl. I.
Behandlung: Dauer nicht angegeben. Der obere Bogen wurde in der Gegend der Eckzähne, Prämolaren und Molaren gedehnt und die Front retrudiert. Im übrigen wurde die Behandlung nach der Methode von Dr. Kingsley mit dem „jumping the bite" durchgeführt.
Gesichtsveränderungen: Der Vergleich dieser Aufnahme ist sehr erschwert, weil sämtliche Aufnahmen nicht korrekt sind und alle eine verschiedene Kopfhaltung aufweisen. Bei der Aufnahme vor der Behandlung ist die vorspringende Oberlippenrichtung und die prognathe Lippentreppe sichtbar. Die Unterlippe liegt hinter den oberen Schneidezähnen, der Mund ist offen. Die mit aller Vorsicht vorgenommene Untersuchung läßt ein geringes Vorspringen der Oberlippe über die Profilsenkrechte erkennen, während Unterlippe und Kinn etwas zurückliegen.
Nach der Behandlung ist der Lippenschluß erreicht, die Oberlippenrichtung ist nun viel senkrechter, Kinn und Unterlippe liegen aber immer noch entsprechend von der Profilsenkrechten entfernt. Es ist deshalb auch sehr zweifelhaft, ob die Schlußfolgerung des Autors zu Recht besteht, wonach durch die Anwendung der Vorbißplatte der Unterkiefer wesentlich vorentwickelt sei soll. Bei der dritten Aufnahme, die leider wieder ein „verlorenes" Profil darstellt, und zwar 3 Jahre nach Ablauf der Retentionszeit, zeigt sich wieder eine Distallage von Unterlippe und Kinn zur Profilsenkrechten, obwohl die Okklusionsverhältnisse korrekt geblieben sind. Auch hier stehen leider zur Untersuchung wieder verschiedene Gesichtshälften zur Verfügung.

Fall 25: Veröffentlicht: Case: DentalOrthopedia.
Abb. 173, Altersangabe fehlt.
Anomalie: Retrusion des unteren Zahnbogens bei normalem Oberkiefer.
Behandlung: Dauer nicht angegeben. Mit Hilfe von intermaxillären Kräften wurde der U.K nach mesial und der O.K. wenig nach distal bewegt.
Gesichtsveränderungen: Die Richtung der Oberlippe, die vor der Behandlung nach vorne ging, ist nach der Behandlung ziemlich gerade. Außerdem ist die Unterlippe vorgekommen, so daß die Supramentalfalte abgeflacht und die negative Treppe beseitigt wurde. Der Winkel der Ober- und Unterlippentangente ist um etwa 30° größer geworden. Das Verhältnis des Kinns zur Profilsenkrechten hat sich dagegen nicht verändert, ein Zeichen, daß es sich bei der Mesialverschiebung des unteren Zahnbogens lediglich um eine alveoläre Veränderung gehandelt hat.

Fall 26: Abb. 176, Alter nicht angegeben.
Anomalie: Retrusion des unteren Zahnbogens bei normalem Oberkiefer.
Behandlung: wie Fall 25, Dauer nicht angegeben.
Gesichtsveränderungen: hier liegen ähnliche Gesichtsveränderungen vor wie im Falle 25, jedoch ist bemerkenswert, daß hier nicht nur die Lippenlage eine bessere geworden ist, durch Zurückfallen der ursprünglich vorstehenden Oberlippe und Vorkommen der Unterlippe muß auch das Kinn und damit der Unterkiefer wenig nach vorne gekommen sein.

Fall 27: Abb. 195 2. Fall, Alter nicht angegeben.
Anomalie: Retrusion des Unterkieferkörpers und der unteren Zähne.
Behandlung: Die oberen ersten Prämolaren wurden extrahiert und die Frontzähne retrudiert. Ferner wurden intermaxilläre Gummizüge getragen.
Gesichtsveränderungen: Der Nasenvorsprung ist größer geworden. Subnasale und Oberlippe, die vor der Behandlung 1—2 mm in Wirklichkeit

5—10 mm vor der Profilsenkrechten lagen, sind nach der Behandlung deutlich zurückgelagert, sie liegen nun nur noch wenig vor der Profilsenkrechten. Supramentalfalte und Kinn, liegen nach der Behandlung etwas weiter hinter der Profilsenkrechten als vor der Behandlung. Die schräg abwärts verlaufende Mundspalte ist nach der Behandlung senkrecht zur Orbitalsenkrechten. Die Längenvergrösserung der Strecke Tragion-Nasion beträgt 4,5 mm in Wirklichkeit etwa 55 mm, Tragion-Subnasale und Tragion-Gnathion 3 mm in Wirklichkeit 16,5 mm.

Fall 28: Veröffentlicht: Lay: A Photographic Report of eight compleated cases.

Abb. 3: Patient 16 Jahre.

Anomalie: Klasse II, Abtlg. 1

Behandlung: Dauer 4 Jahre. Im O.K. wurden die ersten Prämolaren extrahiert. 3 / 3 distalwärts bewegt und die Front eingedrückt.

Gesichtsveränderungen: Die Unterlippe und hauptsächlich das Kinn haben sich nach der Behandlung der Profilsenkrechten genähert. Die negative Treppe ist beseitigt.

Die Fotographien der Abb. 4, 5, 6, 7, 8 sind wegen ihrer Unexaktheit zu vergleichenden Zwecken unbrauchbar.

Fall 29: Veröffentlicht: Dinham: A Helpful Point of View.

Abb. 21 und 23, Patientin 13 Jahre.

Anomalie: Bilaterale Disto-Okklusion.

Behandlung: Die Zähne wurden in einen normalen Bogen gebracht. Im O.K. wurde ein Labialbogen mit einem Mershon-Lingualbogen benutzt, im U.K. ein Mershon-Lingualbogen. Ferner wurden Muskelübungen gemacht. Behandlungsdauer nicht angegeben.

Gesichtsveränderungen: Die Unterlippenrichtung, die vor der Behandlung horizontal war, geht nach der Behandlung schräg nach hinten. Die Unterlippe selbst ist vorgeholt worden und liegt 1 mm = 4 mm in Wirklichkeit vor der Profilsenkrechten. Auch ist das Kinn um 1 mm = 4 mm in Wirklichkeit nach vorne gerückt. Die Mundpartie ist etwas positiv geworden und ähnelt der einer geringfügigen „bimaxillären Protrusion"

Fall 30: Veröffentlicht: Simon: Grundzüge einer systematischen Diagnostik der Gebißanomalien.

Abb. 52, Patient 10 Jahre.

Anomalie: Obere alveoläre Protraktion und mandibuläre Retraktion.

Behandlung: Dauer der bisherigen Behandlung 9 Monate. Eine Vorbißebene wurde getragen. Die Behandlung ist noch nicht abgeschlossen.

Gesichtsveränderungen: Vor der Behandlung liegen Subnasale und Oberlippe etwa 0,5 mm = 2 mm in Wirklichkeit hinter der Profilsenkrechten. Die Oberlippenrichtung geht nach vorne. Unterlippe und Kinn liegen abnorm weit hinter der Profilsenkrechten.

Nach der Behandlung liegen Subnasale und Oberlippe etwa 0,5 mm = 2 mm in Wirklichkeit vor der Profilsenkrechten. Unterlippe und Kinn haben sich derart genähert, daß die stark negative Treppe etwas gemildert ist Trotzdem ist die Rücklage des Kinns noch auffällig Das verstrichene Unterlippengrübchen ist ausgeprägter. Die Strecke Tragion-Gonion ist um 1 mm = 4 mm in Wirklichkeit länger geworden, wie Simon ausdrücklich betont, vorausgesetzt, daß die Angabe des Punktes Gonion richtig ist.

Fall 31: Veröffentlicht: Rehak: Az Orthodontia Alapvonlai.

Abb. 135 u. 136, Patientin 12 Jahre.

Anomalie: Klasse II, Abtlg. 2.

Behandlung: Im O.K. und U.K. wurde gedehnt (Feder-Balkenapparat und Schlingen-Lingualbogen nach Simon) und die Zähne in einen normalen Zahnbogen gebracht. Ferner wurden Muskelübungen nach Rogers gemacht. Behandlungsdauer nicht angegeben.

Gesichtsveränderungen: Unterlippe und Kinn sind 1 mm = 4 mm nach vorn gerückt. Die negative Treppe ist wenig gemildert, sonst sind keine Veränderungen eingetreten.

Fall 32: Veröffentlicht: Levy-Davidsohn: Kasuistischer Beitrag zur Differentialdiagnose bei Distalbißfällen.

Abb. 7 und 10 Altersangabe fehlt.

Anomalie: Nach Angabe der Verfasserin: Dentale Protraktion der oberen Incisivi in der Hauptsache aber Retraktion des U.K.

Behandlung: Im O.K. wurde expandiert und die incisale Protraktion beseitigt. Im U.K. wurde ebenfalls expandiert und die Front verkürzt. Der ganze U.K. wurde dann mesialwärts bewegt. Behandlungsdauer nicht vermerkt.

Gesichtsveränderungen: Vor der Behandlung liegen Subnasale und Oberlippe etwa 1 mm = 6 mm in Wirklichkeit vor der Profilsenkrechten. Die Oberlippe ist vorgewölbt und nach oben gezogen. Die Unterlippe, die horizontal verläuft, wird von der Profilsenkrechten tangiert. Das Kinn liegt etwa 2 mm = 12 mm in Wirklichkeit hinter ihr.

Nach der Behandlung sind Subnasale und Oberlippe wenig zurückgelagert, liegen jedoch immer noch vor der Profilsenkrechten. Die Lage der Unterlippe ist unverändert. Das Kinn ist ganz wenig vorgerückt. Die negative Treppe ist etwas gemildert und der Lippenschluß ein besserer.

Fall 33. Veröffentlicht: Levy: The best Age for Orthodontik Treatment. Abb. 5 u. 6, Patientin 4 Jahre.

Anomalie: Kieferkompression mit frontaler Protrusion bei Distalbiß.

Behandlung: Expansion des Oberkiefers und Muskelübungen

Gesichtsveränderungen: Die negative Treppe ist nach der Behandlung beseitigt und somit der Anschluß der Unterlippe an die Oberlippe hergestellt. Die Unterlippe und besonders aber das Kinn liegen noch sehr weit hinter der Profilsenkrechten.

Fall 34. Veröffentlicht: Strang: A Text-Book of Orthodontia.

Abb. 411 u. 412, Patient 12 Jahre.

Anomalie: Typischer Fall von Klasse II, Abtlg. 1.

Behandlung: Dauer ein Jahr. Im O.K. wurden die Molaren, Prämolaren und Eckzähne distalwärts bewegt, die Schneidezähne lingualwärts und gleichzeitig verkürzt. Im U.K. wurde stationär verankert. Ferner wurden intermaxilläre Gummizüge getragen.

Gesichtsveränderungen: Die Fotographie von Abb. 412 ist kleiner als die von Abb. 411. Beide haben verschiedene Kopfhaltung. Die vor der Behandlung deutliche Lippentreppe ist nach der Behandlung verschwunden, da die Lippen Anschluß aneinander erhielten. Dies sind aber auch die einzigen Veränderungen, da die rückwärtige Lage des Kinns zum Gesichtsschädel unverändert geblieben ist.

Fall 35. Abb. 417, Patient 7 Jahre.

Anomalie: Klasse II, Abtlg. 1.

Behandlung: Wahrscheinlich wie Fall 34. Behandlungsdauer ist nicht angegeben.

Gesichtsveränderungen: Auch bei diesem Fall sind keine wesentlichen Veränderungen eingetrrten, zumal die Fotographie des Patienten vor der Behandlung einen gezwungenen Lippenschluß zeigt.

Fall 36: Veröffentlicht: McCoy: Applied Orthodontia.
Abb. 194, Patientin 10 Jahre.

Anomalie: Kieferkompression mit frontaler Protrusion bei Distalbiß (Klasse II, Abtlg. 1).

Behandlung: Im O.K. wurde in der Gegend der Molaren und Prämolaren gedehnt und die Front lingualwärts bewegt. Im U.K. wurde ebenfalls gedehnt. Ferner wurden intermaxilläre Gummizüge getragen und Muskelübungen gemacht. Behandlungsdauer ist nicht angegeben.

Gesichtsveränderungen: Die Oberlippenrichtung, die vor der Behandlung wenig nach vorne ging, ist nach der Behandlung wenig fliehend. Die Lage der Oberlippe zur Profilsenkrechten hat sich insofern geändert, als daß sie nach der Behandlung ein wenig weiter hinter ihr zurückliegt. Das Unterlippengrübchen ist nicht mehr ganz so tief, Unterlippe und Kinn sind etwa 1–2 mm = 3–6 mm in Wirklichkeit nach vorne gerückt. Die negative Treppe ist verschwunden und damit eine wesentliche Verbesserung des Profils gegeben. Etwas unbefriedigend ist die fliehende Richtung der Oberlippe bei der aufwärts gerichteten Nasenbasis Die Längenvergrößerung der Strecke Tragion-Nasion beträgt etwa 2 mm = 5,9 mm in Wirklichkeit, Tragion-Subnasale 1 mm = 3,2 mm in Wirklichkeit, die der Strecke Tragion-Gnathion 4 mm = 11,9 mm in Wirklichkeit.

Fall 37: Abb. 197, Patient 10½ Jahre alt.

Anomalie: Kieferkompression mit frontaler Protrusion bei Distalbiß.

Behandlung: Im O.K. wurde in der Gegend der Molaren und Prämolaren gedehnt und die Front lingualwärts bewegt. Im U.K. wurde ebenfalls gedehnt. Ferner wurden intermaxilläre Gummizüge getragen und Muskelübungen gemacht. Behandlungsdauer nicht angegeben.

Gesichtsveränderungen: Vor der Behandlung liegen Oberlippe und Subnasale wenig vor der Profilsenkrechten. Unterlippe und Kinn liegen weit hinter ihr zurück. Nach der Behandlung wird das Subnasale tangiert und die Oberlippe liegt noch ganz wenig vor der Profilsenkrechten. Die Unterlippe hat sich um etwa 1,5 mm = 4,5 mm in Wirklichkeit der Profilsenkrechten genähert und das Kinn 2 mm = 6,1 mm in Wirklichkeit. Die starke negative Treppe ist mit dem Fortfall der incisalen Stufe gemildert. Die Supramentalfalte ist aber noch sehr ausgeprägt.

Fall 38: Veröffentlicht: Rehak: Az Orthodontia Alapvonlai.
Abb. 124 und 125, Patientin 13 Jahre.

Anomalie: Kieferkompression mit oberer frontaler Protrusion und Retraktion des Unterkiefers.

Behandlung: Im O.K. wurde mit dem Balkenapparat nach Simon gedreht, die Seitenzähne distalwärts bewegt und die Front lingualwärts. Im U.K. wurde ebenfalls gedehnt. Ferner wurden intermaxilläre Gummizüge getragen.

Gesichtsveränderungen: Die Patientin hält den Kopf auf Abb. 124 wenig nach vorne gebeugt. Unterlippe und Kinn, die vor der Behandlung 2 mm = 8 mm in Wirklichkeit hinter der Profilsenksechten lagen, haben sich ihr nach der Behandlung wenig genähert, so daß die negative Treppe im wesentlichen verschwunden ist Der Lippenschluß ist ein besserer.

Fall 39: Veröffentlicht: A. M. Schwarz: Erfahrungen mit dem Herbstschen Scharnier zur Behandlung des Distalbisses.

Abb. 18a und b. Altersangabe fehlt.

Anomalie: Distalbiß mit Protrusion.

Behandlung: Dauer 12 Monate. Herbstsches Scharnier.

Gesichtsveränderungen: Die Aufnahmen zeigen „verlorene" Profile. Vor der Behandlung liegen Subnasale und Oberlippe wenig vor der Profilsenkrechten. Die Unterlippe liegt etwa 1 mm = 7 mm in Wirklichkeit, das Kinn etwa 3,5 mm = 24,5 mm in Wirklichkeit hinter der Profilsenkrechten. Nach der Behandlung werden Subnasale und Oberlippe von ihr tangiert. Die Oberlippenrichtung ist jetzt gerade. Ferner besteht ein besserer Lippenschluß. Jedoch sind Unterlippe und Kinn in ihrer Lage unverändert.

Fall 40: Abb 19a und b. Altersangabe fehlt.

Anomalie: Distalbiß.

Behandlung: Dauer 2½ Jahre. Herbstsches Scharnier.

Gesichtsveränderungen: Die Patientin trägt auf dem sehr defekten (rachitischen) ersten Molaren Vorbeißkronen zur Retention der Bißlage.

Die beiden Fotographien haben verschiedene Größen. Als einzige Veränderung stelle ich eine geringe Vorlagerung des Kinns fest. Im übrigen ist ein exakter Vergleich nicht möglich, da auf Abb. 19a das Tragion nicht einwandfrei festgestellt werden kann, denn die Ohren sind verdeckt. Es ist eine Erhöhung des Bisses und des Untergesichtes eingetreten.

Fall 41: Veröffentlicht: Hellman: Class II Mal Okklusion.

Abb. 31 A und C Altersangabe fehlt.

Anomalie: Klasse II, Abtlg. 1.

Behandlung: Die Zähne wurden in normale Zahnbögen eingefügt. Subnasale und Oberlippe, die vor der Behandlung wenig vor der Profilsenkrechten lagen, werden nach der Behandlung von ihr tangiert. Die Oberlippenrichtung geht nicht mehr nach vorne, sondern wenig nach hinten. Unterlippe und Kinn sind unverändert in ihrer Lage Die negative Treppe ist nach der Behandlung etwas gemildert in ihrer Lage und Form.

Fall 42: Veröffentlicht: Levy-Davidsohn: Kritische Bemerkungen zu Grünbergs Aufsatz: „Die Klasse II (Angle)".

Abb. 2a und 3b. Altersangabe fehlt.

Anomalie: Klasse II, Abtlg. I Angle. O K. stark kontrahiert, U.K. Intermaxilläre Gummizüge.

Gesichtsveränderungen: Die Nasenbasisrichtung, die vor der Behandlung aufwärtsging, ist nach der Behandlung gerade. Die Unterlippenhöhe ist bedeutend größer geworden Die Unterlippe, die etwa 4 mm = 20 mm in Wirklichkeit genähert, auch das Kinn ist um 2 mm = 10 mm in Wirklichkeit näher gerückt. Der Winkel der Ober- und Unterlippentangente ist von 116° auf 136° gestiegen.

Fall 43: Abb. 2 b und 4, Altersangabe fehlt.

Anomalie: Klasse II, Abtlg 1 Angle. Totale Protraktion im O.K. um 1½ Prämolarenbreite und im U.K. eine Retraktion.

Behandlung: Dauer nicht angegeben. Im O.K. wurden die Seitenzähne einzeln nach distal bewegt und dann die Front in toto eingedrückt, während die Zähne im U.K. gleichzeitig, soweit es nötig war, nach vorne bewegt wurden. Intermaxilläre Gummizüge.

Gesichtsveränderungen: Der offene Mund mit den wulstigen Lippen entstellte das Profil außerordentlich. Dieser Zustand ist nach der Behandlung beseitigt, jedoch liegen Subnasale und Oberlippe immer noch etwas vor der Profilsenkrechten. Auch die Unterlippe liegt nach der Behandlung vor ihr. Supramentalfalte und Kinn sind fast um 3 mm = 15 mm in Wirklichkeit vorgerückt und werden von der Profilsenkrechten tangiert. Die Kinnrichtung geht nicht mehr nach hinten, sondern ist gerade. Die Supramentalfalte ist stark gemildert. Trotz der immer noch positiven Mundpartie hat das Profil eine kosmetische Verbesserung erfahren.

Fall 44: Veröffentlicht: Simon: Über die Behandlung des tiefen Bisses. Abb. 26 u. 27, Patientin 12 Jahre.

Anomalie: Klasse II, Abtl. I. Tiefer Biß.

Behandlung: Dauer 2 Jahre. Beseitigung der transversalen Abweichungen im O.K. mit dem labialen Federbalkenapparat. Dasselbe im U.K. Vorbißschiene.

Gesichtsveränderungen: Zwischen Abb. 26 und 27 liegt ein Zeitraum von 5 Jahren, während die eigentliche Behandlung nur 2 Jahre gedauert hat. Vor der Behandlung werden Subnasale und Oberlippe von der Profilsenkrechten tangiert. Die Unterlippe liegt etwa 1,5 mm = 9 mm in Wirklichkeit hinter der Profilsenkrechten und das Kinn etwa 3 mm = 18 mm in Wirklichkeit. Nach der Behandlung liegen Subnasale und Oberlippe 0,5 — 1 mm = 3 — 6 mm in Wirklichkeit hinter der Profilsenkrechten. Die negative Treppe ist beseitigt. Die Lage von Unterlippe und Kinn ist unverändert. Die Strecke Orbitale-Gnathion ist ungefähr 2 mm = 12 mm in Wirklichkeit länger geworden. Die Supramentalfalte ist ausgestrichen.

Fall 45. Abb. 46 u. 47, Patientin 10 Jahre.

Anomalie: Obere Protraktion mit unterer Retraktion bei tiefem Biß.

Behandlung: Dauer 5 Jahre. Beseitigung der transversalen Abweichungen im Oberkiefer mit dem labialen Federbalkenapparat. Dasselbe im U.K. Vorbißschiene.

Gesichtsveränderungen: Bei der Anfangsfotographie liegen Subnasale und Oberlippe stark vor der Profilsenkrechten, während die Unterlippe tangiert wird und das Kinn wenig zurücksteht. Nach der Behandlung zeigt sich dasselbe Verhältnis der Weichteile der Mundpartie zur Profilsenkrechten. Die einzige Veränderung, die eingetreten ist, ist eine Besserung der Lippenlage und eine Abflachung der Supramentalfalte. Bei der Schlußfotographie ist der Orbitalpunkt falsch angegeben.

Fall 46: Abb. 56 u. 57, Patient 10 Jahre.

Anomalie: Distalbiß. Obere maxilläre Protraktion, mandibuläre Retraktion bei tiefem Biß.

Behandlung: Bisherige Dauer 4 Jahre. Beseitigung der incisalen Stufe und der transversalen Abweichungen im Oberkiefer. Vorbißschiene.

Gesichtsveränderungen: Vor der Behandlung liegen Subnasale und Oberlippe wenig vor der Profilsenkrechten. Die Unterlippe liegt etwa 2,5 mm = 15 mm in Wirklichkeit und das Kinn etwa 3 mm = 18 mm in Wirklichkeit hinter der Profilsenkrechten. Der Lippenschluß ist aufgegeben. Das Unterlippengrübchen ist sehr tief und die Unterlippenrichtung fast horizontal. Nach der Behandlung liegen Subnasale und Oberlippe etwas weiter vor der Profilsenkrechten. Die Unterlippe, deren Richtung gerader geworden ist, hat sich der Profilsenkrechten bis auf 0,5 mm = 3 mm in Wirklichkeit angenähert. Auch das Kinn

ist bis auf 1,5 mm = 9 mm in Wirklichkeit herangerückt. Die negative Treppe ist stark gemildert. Ebenfalls das tiefe Unterlippengrübchen. Simon betont das Längenwachstum des Unterkiefers von 26 mm innerhalb von 3 Jahren.

Fall 47: Abb. 36 u. 37, Patient 12 Jahre.

Anomalie: Klasse II, Abtlg. I. Obere alveoläre Protraktion und mandibuläre Retraktion mit tiefem Biß.

Behandlung: Dauer 1½ Jahre. Beseitigung der oberen incisalen Stufe Vorbißschiene.

Gesichtsveränderungen: Vor der Behandlung lagen Subnasale, Oberlippe und Unterlippe hinter der Profilsenkrechten. Das Kinn und das Gnathion lagen abnorm weit zurück. Nach der Behandlung ist eine Mesialverschiebung des Kinns um etwa 1 mm = 6 mm in Wirklichkeit festzustellen, trotzdem die Lippenhaltung sehr gezwungen erscheint. Die Kinnhöhe ist gleichfalls um 1 mm = 6 mm in Wirklichkeit größer geworden, was teils der Behandlung teils dem normalen Wachstum während der Behandlungszeit zuzuschreiben sein dürfte. Simon betont bei der Beschreibung dieses Falles die Strecke Ohrenpunkt-Winkelpunkt, die dem aufsteigenden Ast entspreche. Sie ist vor der Behandlung knapp 9 mm, nach der Behandlung gut 10 mm, doch dürfte diese Differenz von 1½ mm auf einer ungenauen Angabe des Kieferwinkelpunktes beruhen, da sich merkwürdigerweise die Strecke Gnathion-Gonion in der Behandlungszeit um etwa 2 mm verringert hat.

Fall 48: Veröffentlicht: Dinham: A Helpful Point of View.
Abb. 9 und 12, Patientin 13 Jahre.

Anomalie: Klasse II, Abtlg. I. Distalbiß mit tiefem Biß.

Behandlung: Dauer 1 Jahr. Im O.K. wurden die Schneidezähne mit „McCoy-Schlitzröhrchen" an der labialen und lingualen Seite versehen. Im U.K. wurde ein Lingualbogen getragen. Ferner wurde eine schiefe Ebene eingesetzt. Intermaxilläre Gummizüge wurden getragen und Muskelübungen gemacht.

Gesichtsveränderungen: Die Unterlippenrichtung, die vor der Behandlung fast horizontal war, ist nach der Behandlung gerade geworden und dadurch die Supramentalfalte flacher. Das Untergesicht hat sich um etwa 1 mm = 4,5 mm in Wirklichkeit erhöht. Unterlippe und Kinn sind in ihrer Lage unverändert. Jedoch ist ein exakter Vergleich nicht möglich, da der Orbitalpunkt durch das verdeckte Auge nicht genau feststellbar ist.

Fall 49: Abb. 15 u. 18, Patientin 10 Jahre.

Anomalie: Klasse II, Abtlg. I. Distalbiß mit tiefem Biß.

Behandlung: Wie Fall 48.

Gesichtsveränderungen: Auch in diesem Fall sind die Bezugspunkte nicht feststellbar. Die Supramentalfalte ist wenig flacher und das Untergesicht wenig höher. Die Lage der Unterlippe ist unverändert, das Kinn, das vor der Behandlung abnorm weit hinter der Profilsenkrechten lag, ist nun etwa 1 mm = 4,5 mm in Wirklichkeit herangerückt.

Fall 50: Abb. 25 und 28, Patientin 12 Jahre.

Anomalie: Klasse II, Abtlg. 1. Distalbiß mit tiefem Biß. Im O.K. fehlen die seitlichen Schneidezähne.

Behandlung: Frenulum-Operation. Nach dieser wurden die mittleren Schneidezähne in Kontakt gebracht. Dann wurde eine Hawley-Bißebene mit 2 künstlichen Schneidezähnen eingesetzt. Ferner wurden Muskelübungen gemacht. Behandlungsdauer ist nicht angegeben.

Gesichtsveränderungen: Die Kopfhaltung auf den beiden Fotographien ist verschieden. Auch kann der Orbitalpunkt nicht einwandfrei festgelegt werden. Unterlippe und Kinn scheinen wenig vorgekommen zu sein, denn die vor der Behandlung bestehende Treppe ist beseitigt, die Supramentalfalte ist abgeflacht. Auch ist die Kinnhöhe wenig größer geworden. Die eingetretenen Veränderungen sind aber gering.

Fall 51: Veröffentlicht: Grieve: A Method for Stimulation Normal Growth of Mandible.

Abb. 29 und 31, Patient 10 Jahre.

Anomalie: Obere Protrusion mit mandibulärer Retrusion und tiefem Biß bei Distalbiß.

Behandlung: Dauer 3 Jahre. „Pin appliance" mit schiefer Ebene an den Schneidezähnen (Angle).

Gesichtsveränderungen: Zwischen den beiden Fotographien liegt ein Zeitraum von 9 Jahren. Abb. 31 zeigt den Fall ein Jahr nach beendeter Behandlung. Die Kopfhaltung auf beiden Fotographien ist nicht gut. Vor der Behandlung werden Oberlippe und Subnasale von den Profilsenkrechten tangiert. Der Mund steht offen, die Unterlippe, deren Richtung fast horizontal ist, liegt etwa 1 mm = 5 mm in Wirklichkeit hinter Profilsenkrechten und das Kinn etwa 3,5 = 17,5 mm in Wirklichkeit. Nach der Behandlung sind Unterlippe und Kinn wenig vorgekommen, so daß die negative Treppe fast beseitigt ist. Die Supramentalfalte ist abgeflacht und die Unterlippenrichtung gerader. Auch hat eine geringe Erhöhung des Untergesichts stattgefunden, was durch physiologische Wachstumsveränderungen bedingt sein dürfte.

Fall 52: Veröffentlicht: Young, Rational Treatment of Infraclusion.

Abb. 31 und 33, Altersangabe fehlt.

Anomalie: Klasse II, Abtlg. 1 mit tiefem Biß.

Behandlung: Dauer ein Jahr. Beseitigung der transversalen Abweichungen. Aufbißebene im O.K.

Gesichtsveränderungen: Die Fotographien haben verschiedene Grössenverhältnisse. Vor der Behandlung liegen Subnasale und Oberlippe wenig hinter der Profilsenkrechten, Unterlippe und Kinn abnorm weit zurück. Die Unterlippenrichtung ist fast horizontal. Nach der Behandlung sind Unterlippe und Kinn wenig vorgekommen. Die Unterlippenrichtung ist etwas gerader.

Fall 53: Veröffentlicht: Angle: Okklusionsanomalien der Zähne.

Abb. 602 und 604, Altersangabe fehlt.

Anomalie: Klasse II, Abtlg. 1 mit tiefem Biß.

Behandlung: Dauer nicht angegeben. Nach Herstellung der mesio-distalen Beziehungen der Zähne wurde eine den Gaumen bedeckende Kautschukplatte mit Vertiefungen zur Aufnahme der unteren Schneidezähne eingesetzt. Dadurch wurden die Molaren 2—3 mm von einander entfernt gehalten, so daß sie sich verlängern konnten.

Gesichtsveränderungen: Die Kopfhaltung auf den beiden Fotographien ist nicht gut. Die Seiten sind vertauscht, deshalb ist ein exakter Vergleich nicht möglich. Vor der Behandlung ist der Mund offen, und die Schneidezähne reiten auf der Unterlippe. Die Oberlippe wird tangiert. Unterlippe und Kinn liegen abnorm weit zurück. Nach der Behandlung ist der Lippenschluß hergestellt. Das Unterlippengrübchen ist flacher geworden und die Kinnhöhe etwas größer. Die Strecke Subnasale-Gnathion isi 5 mm = 4 mm in Wirklichkeit länger geworden. Unterlippe und Kinn sind nicht unwesentlich vorentwickelt.

Fall 54: Veröffentlicht: Oppenheim: Biologisch-Orthodontische Therapie. Abb. 105, Altersangabe fehlt.

Anomalie: Klasse II, Abtlg. 2 mit tiefem Biß.

Behandlung: Es wurde eine obere Platte getragen, an der die unteren Frontzähne eine Aufruh fanden, die aber beim Essen stets entfernt wurde.

Gesichtsveränderungen: Die Fotographien zeigen verschiedene Vergrößerungen und schlechte Kopfhaltung. Linke Profilhälfte: Vor der Behandlung liegen Subnasale und Oberlippe wenig hinter der Profilsenkrechten, Unterlippe und Kinn weit zurück. Nach der Behandlung sind Unterlippe und Kinn wenig vorgekommen. Die Supramentalfalte ist etwas flacher und die negative Treppe wenig gemildert. Jedoch ist eine Erhöhung des Untergesichts nicht eingetreten.

Fall 55: Abb. 108, Patient 8 Jahre.

Anomalie: Typischer Fall der Klasse II, Abtlg. 1 mit tiefem Biß.

Behandlung: Aufbißplatte. Dauer nicht angegeben.

Gesichtsveränderungen: Die Fotographien zeigen verschiedene Grössenverhältnisse und schlechte Kopfhaltung. Einen „erzielten Erfolg" kann ich nicht feststellen. Abgesehen von einer geringen Gradstellung der Oberlippe sind keine wesentlichen Veränderungen eingetreten.

Schlußfolgerungen der Fallanalysen:

Die Gesichtsgestaltung bei „Kieferkompression mit lückiger Protrusion" ist sehr schwankend. Die Oberlippe ist entsprechend der Protrusion der Frontzähne schräg nach vorne gerichtet. Ist der Anschluß der Unterlippe an die Oberlippe aufgegeben, so ist die Oberlippe vielfach verkürzt, die Frontzähne sind sichtbar, und es entsteht die „negative Treppe". Die Unterlippe steht dann hinter der oberen Front. Die Unterlippenrichtung kann schräg nach hinten bis horizontal verlaufen. Im letzten Fall ist die Anomalie dann noch mit einem tiefen Biß vergesellschaftet, der eine Verkürzung des Untergesichtes und eine Vertiefung der Supramentalfalte herbeiführt. Das Kinn kann sich verschieden verhalten. In den meisten Fällen befindet es sich in negativer Lage, jedoch kann es auch neutral oder positiv gelagert sein.

Um festzustellen, was für Veränderungen in den einzelnen Fällen eingetreten sind, habe ich die ganzen Fälle nach ihrer Behandlungsart wieder in folgende Gruppen eingeteilt:

I. Angle'sche Behandlungsmethode: Im O.K. werden sämtliche Kronen distalwärts, im U.K. mesialwärts gekippt (Fall 19, 20, 21, 22, 23, 41).

Als Profilveränderungen durch die Behandlung wären folgende festzustellen: Oberlippe und bei einem Fall auch das

Subnasale sind zurückgelagert. Die vorspringende Richtung der Oberlippe ist gerade geworden. Unterlippe und Kinn sind nur wenig vorgekommen, in einem Fall unverändert geblieben in ihrer Lage. Die Supramentalfalte ist abgeflacht. Aus diesen Feststellungen ist zu schließen, daß diese Behandlungsart zur Beseitigung des Distal-Bisses lediglich alveoläre Veränderungen erreicht, und das beim Distalbiß so häufig unterentwickelte Kinn nicht vorgebracht wird.

a) Die gleiche Behandlungsart jedoch verbunden mit Aufbißplatte zur Beseitigung des tiefen Bisses (Fall 53, 54, 55). Auch hier zeigen sich Unterlippe und Kinn nur unwesentlich vorentwickelt. Eine Erhöhung des Untergesichtes ist wider Erwarten nicht eingetreten, da es sich um wenig ausgeprägte Fälle von tiefem Biß handelt. Auch hier sind nur alveoläre Veränderungen eingetreten.

II. Behandlung des Distalbisses mit Vorbißplatte (Kingsley), Fall 24, 30, 44, 45, 46, 47, 51, 52. Die Veränderungen der Lage des Subnasalen, Oberlippenrichtung und Oberlippenlage sind wie bei I. Unterlippe und Kinn sind in 4 Fällen in ihrer Lage unverändert geblieben und in den übrigen 4 Fällen nur wenig vorgekommen und zwar nicht wesentlich mehr als bei I. Auch hierbei Abflachung der Supramentalfalte. Bei Fall 49 und 51 ist eine geringe Erhöhung des Untergesichtes eingetreten, was teils auf die Behandlung teils auf physiologische Wachstumsveränderungen zurückzuführen sein dürfte. Die Ursache für die unveränderte Lage von Unterlippe und Kinn kann bestehen:

1. In einer stärkeren Entwicklung des Obergesichtes, vor allem der Stirne, als des Untergesichtes.
2. In einem Vorkippen der unteren Frontzähne durch die Führung der schiefen Ebene. Es tritt dann nur eine alveoläre Veränderung ein, sichtlich an der Abflachung der Supramentalfalte.
3. Darin, daß bei großer Bißsperrung das Kinn ebenfalls zurückgelagert bleibt. Zu erklären ist dies folgendermaßen: Die Bißsperrung ist gleichzusetzen einer Öffnungs-

bewegung des Mundes. Dabei gehen Unterkiefer und Kinn abwärts und gleichzeitig rückwärts. Trotz der Vorwärtsbewegung des Unterkiefers bleibt dieser wie auch das Kinn in seiner alten Lage.

III. Beseitigung der transversalen Abweichungen und des Distalbisses durch Muskelübungen (Fall 29, 31, 33).
Unterlippe und Kinn sind nur wenig vorgekommen. Bei Fall 29 ist das Resultat eine geringfügige bimaxilläre Protrusion.

IV. Beseitigung der transversalen Abweichungen und Behandlung des Distalbisses mit intermaxillären Gummizügen (25, 26, 32, 34, 35, 38, 42, 43).
Das Subnasale ist nur in 2 Fällen zurückgelagert worden. Die Oberlippe ist ebenfalls zurückgefallen und hat sich gerade eingestellt. Unterlippe und Kinn sind in 5 Fällen von 8 vorgekommen. Die Supramentalfalte ist abgeflachter. Bei den übrigen 3 Fällen sind Unterlippe und Kinn unverändert in ihrer Lage. In den Fällen, wo Unterlippe und Kinn vorgekommen sind, wurden sämtliche unteren Zähne mesialwärts bewegt, so daß gleichzeitig auch eine alveoläre Protrusion eingetreten ist.

V. Beseitigung der transversalen Abweichungen und Behandlung des Distalbisses mit intermaxillären Gummizügen und Muskelübungen (Fall 36, 37).
Subnasale und Oberlippe sind wenig zurückgelagert. Unterlippe und Kinn haben sich wesentlich vorentwickelt.

VI. Beseitigung der transversalen Abweichungen und Behandlung des Distalbisses durch Gummizüge, Muskelübungen und Vorbißebene (Fall 48, 49, 50).
Die horizontale Unterlippenrichtung ist gerade geworden. Die Supramentalfalte abgeflachter. Das Untergesicht wenig höher. Unterlippe und Kinn sind unverändert oder nur unwesentlich vorgekommen.

VII. Bißverschiebung durch Okklusionsscharnier nach Herbst (Fall 39 und 40).
Bei Fall 39 sind Subnasale und Oberlippe vorgekommen.

Unterlippe und Kinn sind unverändert. Bei Fall 40 ist nur das Kinn wenig vorgekommen. Die bei dieser Apparatur zu erwartende stärkere mesiale Bewegung des Unterkiefers ist nicht eingetreten.

VIII. Extraktionstherapie: Extraktion der $\frac{4}{4}$ und Distalbewegung der Front (Fall 27, 28).

Subnasale und Oberlippe sind deutlich zurückgelagert. Trotz des Tragens von intermaxillären Gummizügen sind bei Fall 27 Supramentfalte und Kinn weiter zurückgelagert. Diese Veränderung ist ziemlich unwahrscheinlich, vielleicht ist auf der zweiten Aufnahme die Kopfhaltung eine andere. Bei Fall 28 sind Unterlippe und Kinn vorentwickelt. Siehe Übersichtstafel IIa.

B. Bei (vorwiegend unterer alveolärer Retrusion.)
(Fall 56 und 57).

Fall 56:

Veröffentlicht: Case: Dental Orthopedia. Abb. 177, Alter nicht angegeben.

Anomalie: Retrusion des unteren Zahnbogens bei normalem O K.

Behandlung: Dauer nicht angegeben. Die 6 unteren Frontzähne wurden mit dem „Konturen-Apparat" körperlich labialwärts bewegt und die ersten Prämolaren mesialwärts. Anschließend wurde der Working-Retainer eingesetzt. Der Zwischenraum zwischen den Prämolaren wurde mit einem künstlichen Zahn ausgefüllt.

Gesichtsveränderungen: Wesentliche Veränderungen sind hier nicht eingetreten, lediglich ist die Oberlippe, die vor der Behandlung nach vorne gerichtet war, bedingt durch die Schrägstellung der Frontzähne, nach der Behandlung gerade. Auch ist infolge der Protrusionsbewegung der unteren Schneidezähne, die etwa um eine Prämolarenbreite durchgeführt wurde, die vorher sehr tiefe Supramentalfalte nun flacher geworden, und durch Fortfall der incisalen Stufe ist auch die Lippenlage verbessert.

Fall 57:

Veröffentlicht: Lay: A Photographic Report of Eight Compleated Cases. Abb. 1, Alter nicht angegeben.

Anomalie: Klasse II, Abtlg. 1 (Die unteren zweiten Prämolaren sind nicht vorhanden).

Behandlung: Dauer 2 Jahre. Die Art der Behandlung ist nicht angegeben.

Gesichtsveränderungen: Die Oberlippe ist nicht mehr nach vorne gerichtet sondern gerade. Die Kinnhöhe ist etwas größer geworden. Im ganzen ist das Untergesicht um 1,5 mm = 7,5 mm in Wirklichkeit distalwärts gerückt, so daß alle Profilteile hinter der Profilsenkrechten liegen.

Schlußfolgerungen der Fallanalysen:

Wie aus diesen beiden Fällen zu ersehen ist, machen in der Hauptsache nur die beiden Lippen in ihrer Lage eine Ver-

änderung durch. Die vorspringende Oberlippe ist gerader geworden. Die Supramentalfalte flacher. Siehe Übersichtstafel IIb.

C. Bei (vorwiegend) oberer alveolärer bzw. maxillärer Protrusion.
(Fall 58—74.)

Fall 58:

Veröffentlicht: Levy-Davidsohn: Amerikanische Stimmen zur Gnathostatik. Kritisches Referat von Heft 2, 1930 des „International Journal of Orthodontia. Abb. 1a und b, Alter der Patientin nicht angegeben.

Anomalie: O.K. protrahiert und U.K. normal.

Behandlung: Dauer nicht angegeben. Extraktion der oberen ersten Prämolaren, Distalbewegung der 3 / 3 und Lingualbewegung der Oberkieferfront.

Gesichtsveränderungen: Die Oberlippenrichtung, die vor der Behandlung nach vorne ging, ist nach der Behandlung fast gerade. Dadurch wird die negative Treppe beseitigt. Die Längenvergrößerungen der Strecken Tragion-Nasion, Tragion-Subnasale und Tragion-Gnathion betragen nach der Behandlung je 2 mm = 8 mm in Wirklichkeit, was wohl auf natürliche Wachstumsveränderungen zurückzuführen ist.

Fall 59: Abb. 2a und b, Alter des Patienten nicht angegeben.

Anomalie: O.K. protrahiert und U.K. normal (nach Angabe der Verfasserin).

Behandlung: Angabe der Behandlungsdauer fehlt Extraktion der oberen ersten Prämolaren, Distbewegung der 3 / 3 und Lingualbewegung der Oberkieferfront.

Gesichtsveränderungen: Die Kopfhaltung der beiden Fotographien ist verschieden, was am Verlauf der Frankfurter Horizontalen kenntlich gemacht wird Der vor der Behandlung offene Mund, ist nach der Behandlung geschlossen. Abgesehen von einer geringen Rücklage der Oberlippe und einer besseren Lippenstellung, sind wesentliche Veränderungen nicht eingetreten.

Fall 60: Abb. 3a und b, Alter des Patienten nicht angegeben.

Anomalie: O.K. protrahiert und U.K. normal (nach Angabe der Verfasserin).

Behandlung: Extraktion der oberen ersten Prämolaren, Distalbewegung der 3 / 3 und Lingualbewegung der O.K.-Front.

Gesichtsveränderungen: Vor der Behandlung ist die Oberlippe nach vorne gerichtet. Subnasale und Oberlippe liegen etwa 1 mm = 4,5 mm in Wirklichkeit vor der Profilsenkrechten. Auch die Unterlippe liegt wenig vor ihr. Nach der Behandlung werden Subnasale und Oberlippe von der Profilsenkrechten tangiert, die Unterlippe liegt 1 mm = 4,5 mm hinter ihr. Die Unterlippenrichtung, die vor der Behandlung horizontal war, ist nach der Behandlung nach hinten und unten gerichtet. Dadurch erscheint das Unterlippengrübchen nicht mehr so tief. Das Kinn ist nach der Behandlung 1 mm = 4,5 mm in Wirklichkeit weiter nach hinten gerückt. Der Winkel der Ober- und Unterlippe ist von 80° auf 116° gestiegen. Die wulstigen Lippen fallen nicht mehr auf. Der Lippenschluß ist besser geworden.

Fall 61: Abb. 4a und b, Altersangabe der Patientin fehlt

Anomalie: O.K. protrahiert und U.K. normal.

Behandlung: Extraktion der beiden ersten oberen Prämolaren. Distalbewegung der $\frac{3-1}{1-3}$ und Expansion beider Kiefer. Behandlungsdauer nicht angegeben.

Gesichtsveränderungen: Vor der Behandlung liegt die Oberlippe, deren Richtung nach vorne geht, wenig vor der Profilsenkrechten, Unterlippe und Kinn liegen je 0,5 mm = 2,3 mm in Wirklichkeit hinter ihr. Nach der Behandlung wird die Oberlippe von der Profilsenkrechten tangiert und ist gerade. Unterlippe und Kinn sind in ihrer Lage unverändert. Die Supramentalfalte ist etwas mehr verstrichen

Fall 62: Veröffentlicht: Levy-Davidsohn: Kasuistischer Beitrag zur Differentialdiagnose bei Distalbißfällen. Abb. 8 und 12.

Alter der Patientin nicht angegeben.

Anomalie: O.K. protrahiert und U.K. normal.

Behandlung: Im O.K. wurden die ersten Prämolaren extrahiert, die Eckzähne distalwärts bewegt und die Front retrudiert. Im U.K. wurde nur wenig gedehnt. Angabe der Behandlungsdauer fehlt.

Gesichtsveränderungen: Hier war der Anschluß der Unterlippe an die Oberlippe vorhanden. Subnasale, Oberlippe und Unterlippe, die vor der Behandlung vor der Profilsenkrechten lagen, werden nach der Behandlung von ihr tangiert. Das Cheilion lag vor der Behandlung vor der Orbitalsenkrechten, nach der Behandlung auf der Orbitalsenkrechten. Der Winkel der Ober- und Unterlippentangente ist von 105° auf 131° gestiegen.

Fall 63: Veröffentlicht: Levy-Davidsohn: Amerikanische Stimmen zur Gnatostatik. Abb. 5a und b.

Altersangabe fehlt.

Anomalie: Kieferkompression und Protrusion im O.K. Okklusion nicht genau erkenntlich, anscheinend bei den Molaren neutral, bei den Frontzähnen etwa eine halbe Prämolarenbreite distal infolge frühzeitigen Milchzahnverlustes.

Behandlung: Ohne Extraktion der oberen ersten Prämolaren.

Gesichtsveränderungen: Der Nasenvorsprung wie die verkürzte Oberlippe sind nach der Behandlung größer geworden. Subnasale und Oberlippe, die vor der Behandlung wenig vor der Profilsenkrechten lagen, werden nach der Behandlung fast tangiert. Vor der Behandlung ist der Mund offen, und die oberen Schneidezähne sind sichtbar. Nach der Behandlung ist der Anschluß an die Oberlippe wieder hergestellt und somit die negative Treppe beseitigt Die Mundspalte verlief vor der Behandlung schräg abwärts, nach der Behandlung verläuft sie fast senkrecht zur Orbitalsenkrechten. Die Strecke-Tragion-Gnathion ist um 2 mm = 8 mm in Wirklichkeit länger geworden.

Fall 64: Veröffentlicht: Grünberg: Die Klasse II (Angle).

Abb. 9f und g, Altersangabe fehlt.

Levy-Davidsohn äußert sich zu diesem Fall wie folgt: „Abb. 9f und g zeigt einen von Grünberg erzielten Behandlungserfolg. Diese beiden Fotographien zeigen deutlich die Notwendigkeit, exakter, stets nach denselben Prinzipien ausgeführter Aufnahmen, da nur diese Vergleiche gestatten. Im ersten Fall blickt die Patientin nach unten, was an der schrägen Stellung des Halses erkenntlich ist Das zweite Mal sieht sie geradeaus. Dadurch kann im ersten Fall leicht ein rückliegender U.K. vorgetäuscht werden."

Ob dies in Wirklichkeit der Fall ist, oder vielmehr der O.K. bei normal gelagertem U.K. prominent — wie Levy-Davidsohn, die diesen Fall kritisiert, anzunehmen glaubt — kann mangels sicherer Bezugspunkte (Tragion und Orbitale sind verdeckt) nicht eindeutig festgestellt werden.

Die zweite Aufnahme nach Grünberg zeigt dieselbe Patientin nach der Behandlung. Der U.K. scheint etwas vorgeschoben zu sein, doch sind die Änderungen sicherlich sehr geringfügig. Die kosmetische Besserung liegt nur in der besseren Lage beider Lippen.

Fall 65: Veröffentlicht: Case: Dental Orthopedia. Abb. 182, Altersangabe fehlt.

Anomalie: Koronale Protrusion des U.K. beim normalen U.K.

Behandlung: Die oberen ersten Prämolaren wurden extrahiert und die Front körperlich retrudiert.

Gesichtsveränderungen: Die stark protrudierte und verkürzte Oberlippe ist gerader geworden. Der Mund, der vor der Behandlung offen ist, und dem Gesicht einen schlaffen nichts sagenden Ausdruck verleiht, ist nach der Behandlung geschlossen und die negative Treppe beseitigt. Die Oberlippe hat sich der Profilsenkrechten nach der Behandlung wenig genähert, liegt aber immer noch vor ihr. Eine kosmetische Verbesserung der Gesichtszüge ist zweifellos eingetreten. Die Dauerangabe der Behandlung fehlt.

Fall 66: Abb. 188, Patientin 13 Jahre.

Anomalie: Obere körperliche Protrusion (maxilläre Protrusion) bei normal gelagertem U.K.

Behandlung: Die Frontzähne wurdem mit dem „regular Bodily apparatus" körperlich retrudiert. Dauer der Behandlung ist nicht angegeben.

Gesichtsveränderungen: Der O.K. hat sich nach der Behandlung etwa 1 mm = 6 mm in Wirklichkeit zurückgelagert, jedoch liegt die Oberlippe immer noch wenig vor der Profilsenkrechten. Die negative Treppe ist beseitigt. Die Strecke Tragion-Subnasale hat sich ebenfalls um 1 mm = 6 mm in Wirklichkeit verkürzt. Die Lage von Unterlippe und Kinn ist ziemlich unverändert geblieben.

Fall 67: Abb. 189, Altersangabe fehlt.

Anomalie: Obere koronale Protrusion mit apicaler Retrusion.

Behandlung: Die oberen ersten Prämolaren wurden extrahiert und die Frontzähne mit dem „Konturen-Apparat" zurückbewegt und aufgerichtet.

Gesichtsveränderungen: Vor der Behandlung ist die Oberlippe verkürzt und nach vorne gerichtet. Der Mund ist offen, und die oberen Schneidezähne sind sichtbar. Subnasale und Oberlippe liegen etwa 1 mm = 6mm in Wirklichkeit vor der Profilsenkrechten. Das Oberlippengrübchen ist sehr tief. Nach der Behandlung ist die Oberlippenrichtung fast gerade. Das Oberlippengrübchen ist stark abgeflacht. Subnasale und Oberlippe werden tangiert. Der Mund ist geschlossen und die negative Treppe verschwunden. Das Kinn ist wenig distalwärts gerückt, was auf ein stärkeres Wachstum schließen läßt.

Fall 68: Veröffentlicht: Pfaff: Lehrbuch der Orthodontie. Abb. 349 und 350, Patient 17 Jahre.

Anomalie: Prognathie.

Behandlung: Dauer und Art der Behandlung sind nicht angegeben.

Gesichtsveränderungen: Die Aufnahmen sind verprojiziert, daher ist ein exakter Vergleich nicht möglich. Die Oberlippe ist wenig zurückgelagert. Der U.K. etwas vorgeholt worden, und somit haben sich Unterlippe und Kinn der Profilsenkrechten bis auf 2 mm = 15 mm in Wirklichkeit genähert.

Fall 69: Abb 358 und 361, Alter des Patienten nicht angegeben.

Anomalie: Prognatie.

Behandlung: Dauer und Art der Behandlung sind nicht angegeben.

Gesichtsveränderungen: Die verkürzte und nach vorne gerichtete Oberlippe läßt die Schneidezähne sichtbar werden. Der Anschluß an die Oberlippe ist aufgegeben. Subnasale und Oberlippe liegen 2 mm = 8 mm in Wirklichkeit vor der Profilsenkrechten. Das Kinn liegt abnorm weit zurück (mandibuläre Retrusion). Nach der Behandlung geht die Nasenbasisrichtung nicht mehr ganz so schräg aufwärts, das Oberlippengrübchen ist etwas stärker ausgeprägt. Subnasale und Oberlippe sind zurückgelagert und liegen wenig hinter der Profilsenkrechten. Der Anschluß der Unterlippe an die Oberlippe ist hergestellt, jedoch wirkt die verkürzte Oberlippe noch unbefriedigend. Die Mund- und Kinnpartie ist stark negativ.

Fall 70: Veröffentlicht: Rehak: Orthodontia Alapvonlai. Abb. 145 u. 146, Patient 16 Jahre.

Anomalie: Totale maxilläre Protraktion bei normal gelagertem U.K. (nach Angabe des Verfassers).

Behandlung: Die oberen ersten Prämolaren wurden extrahiert. Dann wurde der Simon'sche Eckzahnrückziehapparat eingesetzt und die 3 / 3 distalwärts und die Front lingualwärts bewegt.

Gesichtsveränderungen: Bei der Anfangsfotographie liegen Subnasale und die schräg vorspringende Oberlippe vor der Profilsenkrechten, während die Unterlippe tangiert wird und das Kinn wenig — aber noch durchaus in normalen Grenzen zurücksteht.

Nach der Behandlung zeigen sich Unterlippe und Kinn nicht verändert, nur die Oberlippe ist in ihrem Verlauf nun gerade, da durch die, wenn auch ungenügende Retrusionsbewegung der oberen Schneidezähne, der Lippenschluß ermöglicht wurde.

Fall 71: Veröffentlicht: Rehak: Tissue Changes During Orthodontic Treatment. Abb. 20 und 21, Altersangabe fehlt.

Anomalie: Obere Protrusion der Schneidezähne. 5 / fehlt.

Behandlung: Im O.K. wurde / 4 extrahiert und die Front distalwärts verschoben. Behandlungsdauer etwa 1 Jahr.

Gesichtsveränderungen: Vor der Behandlung liegen Subnasale und Oberlippe wenig vor der Profilsenkrechten. Die Unterlippe liegt etwa 1 mm = 5 mm in Wirklichkeit und das Kinn etwa 3,5 mm = 19,5 mm in Wirklichkeit hinter ihr. Der Mund steht offen. Nach der Behandlung werden Subnasale und Oberlippe von der Profilsenkrechten tangiert. Die Lage von Unterlippe und Kinn ist unverändert. Jedoch ist der Mund geschlossen und die negative Treppe fast beseitigt. Die Lage der beiden Lippen zueinander ist eine bessere geworden.

Fall 72: Veröffentlicht: Simon: Über die Behandlung des tiefen Bisses. Abb. 16—19, Patient 13 Jahre.

Anomalie: Totale Protraktion im O.K., U.K. normal gelagert bei tiefem Biß.

Behandlung: Dauer nicht angegeben. Extraktion der oberen ersten Prämolaren. Die Eckzähne wurden mit dem Eckzahnrückzieh-Apparat nach distal bewegt und die Frontzähne lingualwärts. Vorbißschiene.

Gesichtsveränderungen: Zwischen Abb. 16 und Abb. 19 liegt ein Zeitraum von 9 Jahren. Als einzige Veränderung ist eine Vorlagerung des Kinns um etwa 1 mm = 6 mm in Wirklichkeit zu verzeichnen. Ein Höhenwachstum hat vom 13. bis 22. Lebensjahr nicht stattgefunden, was der Autor als eine Seltenheit bezeichnet. Abb. 17 und 18 zeigen dasselbe. Nach den Modell-

abbildungen zu urteilen, scheint auch nur eine kaum merkliche Hebung des Bisses eingetreten zu sein.

Fall 73: Abb. 66 und 67, Patient 12 Jahre.

Anomalie: Obere totale Protraktion, U.K. normal gelagert, tiefer Biß.

Behandlung: Dauer 2 Jahre. Die oberen ersten Prämolaren wurden extrahiert. Die Eckzähne wurden mit dem Eckzahnrückzieh-Apparat nach distal bewegt und die Frontzähne lingualwärts. Vorbißschiene.

Gesichtsveränderungen: Vor der Behandlung wurde das Subnasale von der Profilsenkrechten tangiert. Die Oberlippe, die nach vorne gerichtet ist, liegt wenig vor der Profilsenkrechten Die Unterlippe liegt 1 mm = 6 mm in Wirklichkeit und das Kinn etwa 1,5 mm = 9 mm in Wirklichkeit hinter der Profilsenkrechten. Nach der Behandlung ist die Oberlippe wenig nach hinten gerichtet, die Lage des Subnasale und der Unterlippe ist unverändert. Die negative Treppe ist beseitigt. Das Kinn ist ungefähr 1 mm = 6 mm in Wirklichkeit der Profilsenkrechten näher gerückt und wird fast von ihr tangiert. Doch erscheint die Mundpartie stark eingezogen (bimaxilläre Retrusion). Die Strecke Orbitale-Gnathion ist 2,5 mm = 15 mm in Wirklichkeit länger geworden.

Fall 74: Behandelt auf der Orthodontischen Abteilung der Bonner Zahnklinik. Friedrich v. L., 15 Jahre.

Anomalie: Kieferkompression mit lückiger Protrusion der Schneidezähne bei Distalbiß (maxilläre Protrusion).

Behandlung: Dauer 2 Jahre. Im O.K. wurden die ersten Prämolaren extrahiert. Dann wurde mit dem Lingualbogen gedehnt und die $\underline{3\ /\ 3}$ mittels des Dreihakenbandes distalwärts bewegt. Später wurde ein Hochlabialbogen zur Retrusion der Frontzähne eingesetzt. Im U.K. wurde mit dem Lingualbogen mäßig gedehnt und intermaxillär verankert.

Gesichtsveränderungen: Die stark protrudierte Oberlippe lag vor der Behandlung etwa 3,5 mm = 14 mm in Wirklichkeit vor der Profilsenkrechten, nach der Behandlung etwa 1 mm = 4 mm in Wirklichkeit. Das Subnasale vor der Behandlung etwa 3 mm = 12 mm in Wirklichkeit, nach der Behandlung 1,5 mm = 6 mm in Wirklichkeit. Durch die Verkürzung des O.K. ist der Nasenvorsprung größer geworden. Auch die Unterlippe, die vor der Behandlung wenig vor der Profilsenkrechten lag, hat sich etwas zurückgelagert und wird nach der Behandlung tangiert, während das Kinn in seiner Lage ziemlich unverändert geblieben ist. Auffällig ist die Erhöhung des Untergesichts, welche auch die Abflachung der Supramentalfalte erklärt.

Schlußfolgerungen der Fallanalysen:

I. Beseitigung der transversalen Abweichungen ohne Extraktion (Fall 63 und 66).

Subnasale und Oberlippe sind zurückgelagert. Die Lage von Unterlippe und Kinn ist unverändert.

II. Extraktionstherapie mit Distalbewegung von $\underline{3\ 2\ 1\ /\ 1\ 2\ 3}$ (Fall 58, 59, 60, 61, 65, 67, 70, 71).

Subnasale und Oberlippe sind zurückgelagert, dadurch ist der Nasenvorsprung größer geworden. Die vorspringende Oberlippenrichtung ist gerade. Unterlippe und Kinn sind

unverändert. Bei 2 Fällen ist eine geringe Rücklagerung des Kinns eingetreten, was auf physiologische Wachstumsveränderungen der anderen Gesichtsabschnitte zurückzuführen sein dürfte. Die Erhöhung des Untergesichtes ist ebenfalls auf Wachstumsveränderungen zurückzuführen.

III. Extraktionstherapie (4 / 4) mit Distalbewegung von 3 2 1 / 1 2 3 und Vorbißschiene zur Behandlung des tiefen Bisses. (Fall 72 und 73). Die Lage des Subnasalen ist unverändert. Bei Fall 73 ist die Oberlippe etwas zu stark zurückgelagert, die Mundpartie gleicht der einer bimaxillären Retrusion. Die Unterlippe ist unverändert, während das Kinn wenig vorgekommen ist. Die Untergesichtshöhle ist in Fall 73 etwas größer geworden und die Supramentalfalte wenig flacher. Diese Veränderungen sind teils auf die Behandlung, teils auf physiologische Wachstumsveränderungen zurückzuführen. In Fall 72 hat innerhalb von 9 Jahren kein Höhenwachstum des Untergesichtes stattgefunden. Dies kann wohl mit Recht als eine Seltenheit angesehen werden. Siehe Übersichtstafel IIc.

b. Kieferkompression bei frontalem Engstand bei Distalbiß. (Fall 75.)

Fall 75: Veröffentlicht: Angle: Okklusionsanomalien der Zähne. Abb. 644 und 645, Patient 22 Jahre.

Anomalie: Klasse II, Abtlg. 2.

Behandlung: Im O.K. und U.K. wurde gedehnt und die Zähne in einen normalen Zahnbogen eingefügt. Die mesio-distalen Beziehnungen wurden mit Hilfe von intermaxillären Ligaturen hergestellt.

Gesichtsveränderungen: unverändert. Die Aufnahmen sind viel zu klein, dazu haben sie verschiedene Grössenverhältnisse und die erste zeigt ein „verlorenes Profil".

Schlußfolgerungen der Fallanalyse:

Leider steht mir zur Auswertung dieser Gruppe nur ein Fall zur Verfügung. Doch möchte ich sagen, daß diese Anomalie keine grundlegenden Unterschiede gegenüber der vorhergehenden aufweist. Jedoch ist die negative Treppe nicht so stark ausgeprägt wie bei der „Kieferkompression mit lückiger Protrusion", denn die incisale Stufe ist viel kleiner. Infolgedessen sind auch die Profilveränderungen nach der Behandlung geringer.

c. Genuiner Distalbiß.

Einen Fall mit genuinem Distalbiß habe ich unter den in der Literatur veröffentlichten Fällen nicht gefunden.

Zu den Gebißanomalien mit Distalbiß gehört eigentlich noch der Deckbiß. Doch möchte ich diese Fälle bei der Gruppe der vertikalen Okklusionsanomalien besprechen, da die sagittalen Abweichungen nur Begleiterscheinungen der eigentlichen vertikalen Anomalie sind.

3. Gebißanomalie bei Mesialbiß.

Progenie.

(Fall 76—90.)

Fall 76: Veröffentlicht: Angle: Okklusionsanomalien der Zähne. Abb. 679 und 683. Patientin 6 Jahre.

Anomalie: Progenie.

Behandlung: Dauer wenige Monate. Kleine D-Bänder wurden auf alle 4 zweiten Molaren gesetzt und die gewöhnlichen kleinen Expansionsbögen angelegt. Intermaxilläre Gummiligaturen, welche einerseits die weit vorne gegenüber den seitlichen Schneidezähnen am unteren Bogen angebrachten Gleithäkchen, andererseits das distale Röhrchenende an den oberen Ankerbändern umfaßten, übten die nötige Kraft aus, durch welche die Zähne in kurzer Zeit in normale Beziehungen gebracht waren.

Gesichtsveränderungen: Die Oberlippe hat sich nach der Behandlung der Unterlippe angepaßt. Die volle Mundpartie wirkt hässlich. Trotzdem die Aufnahmen unexakt, verschieden groß sind und verschiedene Kopfhaltungen widergeben, lassen sie erkennen, daß die eingetretenen kosmetischen Verbesserungen nur in der Besserung der Lippenlage liegen. Die Oberlippe ist wenig zurückgetreten. Die Mundpartie ist etwas positiv.

Fall 77: Abb. 708 und 709, Alter des Patienten nicht angegeben.

Anomalie: Progenie.

Behandlung: Wie Fall 76. Dauer 5 Monate.

Gesichtsveränderungen: Auf Abb. 708 ist die Oberlippe etwas eingezogen. Nach der Behandlung ist sie etwas prominent.

Fall 78: Veröffentlicht: Case: Dental Orthopedia. Abb. 204, Patient 18 Jahre.

Anomalie: Progenie. Klasse III.

Behandlung: Dauer 1 Jahr. Die obere Retrusion war durch Extraktion der oberen ersten Molaren im Kindesalter verursacht worden. Alsdann wurde die Diagnose gestellt: Prognather U.K. Der Patient trug über ein Jahr eine Kopfhaube mit Kinnkappe aber ohne jeglichen Erfolg.

Case bewegte die 6 oberen Frontzähne körperlich labialwärts. In die entstandenen Lücken fügte er künstliche Zähne ein.

Gesichtsveränderungen: Das Subnasale, das vor der Behandlung unmittelbar hinter der Profilsenkrechten lag, wird nach der Behandlung von ihr tangiert. Die positive Treppe ist beseitigt. Auch die Oberlippe ist merklich vorgetreten und steht in korrektem Verhältnis zur Unterlippe.

Fall 79: Abb. 205, Patientin 18 Jahre.

Anomalie: Progenie. Klasse III.

Behandlung: wie Fall 78. In Verbindung mit der vererbten Progenie des U.K. fehlen die oberen seitlichen Zähne, was auf Nichtanlage der Zahnkeime zurückzuführen ist. Es wurden künstliche Zähne eingefügt.

Gesichtsveränderungen: Die Oberlippe ist länger und straffer geworden, sie ist vor allem durch die Verlängerung des oberen Zahnbogens vorgetreten und dadurch in ein günstigeres Verhältnis zur Unterlippe geraten. Unterlippe und Kinn sind um 1 mm = 5 mm in Wirklichkeit zurückgegangen, so daß die Mundpartie neutral ist. Die Kinnrichtung geht nicht mehr so schräg nach vorne, so daß die Kinnpartie nur schwach positiv noch ist. Die positive Treppe ist beseitigt.

Fall 80: Abb. 208, Altersangabe fehlt.

Anomalie: Klasse III. Abtl. 1, Einteilung nach Case. Körperliche Retrusion des O.K.

Behandlung: Expansion des oberen Bogens und körperliche labiale Bewegung sämtlicher oberen Zähne nach mesial.

Gesichtsveränderungen: Unterlippe und Kinn, die vor der Behandlung wenig vor der Profilsenkrechten lagen, sind 1 mm = 0,8 mm in Wirklichkeit zurückgerückt. Die positive Mundpartie ist beseitigt. Die Supramentalfalte ist etwas tiefer geworden. Selbst der Nasentücken scheint eine Veränderung erfahren zu haben, er war vor der Behandlung leicht konvex und ist nach der Behandlung gerade.

Fall 81: Abb. 209, Patient 12 Jahre.

Anomalie: Klasse III, Abtlg. 1, Einteilung nach Case.

Behandlung: Wie Fall 80.

Gesichtsveränderungen: Die Oberlippenrichtung, die vor der Behandlung gerade war, geht nach der Behandlung nach vorne. Die positive Treppe ist durch Vortreten der Oberlippe beseitigt und somit ein guter Lippenschluß hergestellt. Die Strecken Tragion-Nasion, Trasion-Subnasale und Tragion-Gnathion sind je 1 mm = 0,9 mm in Wirklichkeit länger geworden. Der kosmetische Erfolg ist gut.

Fall 82: Abb. 217, Alter des Patienten nicht angegeben.

Anomalie: Klasse III, Abt. 2, Einteilung nach Case. Retrusion mit Kompression des Oberkiefers.

Behandlung: Wie Fall 80.

Gesichtsveränderungen: Subnasale und Oberlippe sind wenig vorgerückt, so daß die positive Mundpartie beseitigt ist.

Fall 83: Abb. 219 und 221, Patientin 24 Jahre.

Anomalie: Klasse III, Abtl. 3, Einteilung nach Case. Obere Retrusion mit unterer Protrusion des Zahnbogens.

Behandlung: Dauer nicht angegeben. Im O.K. wurden $\underline{4 - 1 \;/\; 1 - 4}$ körperlich mesialwärts bewegt. Im U.K. wurden $\overline{4 \;/\; 6}$ extrahiert und später noch $/\,\overline{5}$. Die Frontzähne wurden körperlich distalwärts bewegt.

Gesichtsveränderungen: Die verkürzte Oberlippe ist länger geworden. Der U.K. ist um 3 mm = 12,5 mm in Wirklichkeit verkürzt worden, so daß die positive Treppe beseitigt ist. Die wulstige Unterlippe, die sofort in das Kinn überging, ist durch das tiefer gewordene Unterlippengrübchen abgegrenzt. Das Kinn wirkt nicht mehr so massig.

Fall 84: Abb. 228, Patientin 13 Jahre.
Anomalie: Klasse III, Abtl. 4, Einteilung nach Case.
Retrusion der oberen Front mit prognathem U.K. und offenem Biß kombiniert.
Behandlung: Im O.K. wurden sämtliche Zähne körperlich mesialwärts bewegt. Auf der rechten Seite wurden ein und auf der linken Seite 2 künstliche Zähne eingefügt. Der U.K. wurde mit der occipitalen Kraft nach distal bewegt.
Gesichtsveränderungen: Die vor der Behandlung von der Profilsenkrechten zurückliegenden Subnasale und Oberlippe sind nach der Behandlung vorentwickelt, und wenn auch das Subnasale wenig hinter die Profilsenkrechte zurücktritt, so ist die progene Lippentreppe verschwunden und eine harmonische Lippenlage erreicht.

Fall 85: Abb. 229, Altersangabe fehlt.
Anomalie: Klasse III, Abt. 4, Einteilung nach Case.
Behandlung: Wie Fall 84.
Gesichtsveränderungen: Oberlippe und etwas weniger auch das Subnasale haben eine wesentliche Vorentwicklung erlebt. Ferner ist eine geringe Verkürzung der Unterlippe und Kinnhöhe eingetreten.

Fall 86: Abb. 230, Patient 21 Jahre.
Anomalie: Klasse III, Abtl. 4, Einteilung nach Case.
Behandlung: $\overline{6}$ / fehlte, deshalb wurde / $\overline{6}$ ebenfalls extrahiert. Sämtliche unteren Zähne wurden distalwärts bewegt und sämtliche oberen Zähne mesialwärts.
Gesichtsveränderungen: Durch die Vorlagerung der oberen Zähne ist vor allem die Oberlippe stark vorgetreten und in eine harmonische Lage zur Unterlippe gebracht. Auch das Subnasale, das vor der Behandlung hinter der Profilsenkrechten zurückliegt, wird nun von ihr tangiert. Auch die Unterlippe ist wenig zurückgelagert, was sich aus der stärkeren Ausprägung der Supramentalfalte ergibt. Das Kinn ist nach wie vor massig.

Fall 87: Abb. 231, Patient 24 Jahre.
Anomalie: Klasse III, Abtl. 4, Einteilung nach Case.
Behandlung: Körperliche Labialbewegung der oberen Frontzähne. Retrusion und Verlängerung der unteren Frontzähne und Prämolaren. Das Letztere mit intermaxillären und occipitalen Kräften.
Gesichtsveränderungen: Die progene Treppe ist dadurch beseitigt, daß die Oberlippe ein wesentliches Stück vorgekommen ist. Auch das Subnasale ist etwas vorgekommen, sodaß die Oberlippenrichtung nun ziemlich gerade ist. Die Prominenz der Unterlippe ist wesentlich gemildert. Die vorher stark ausgeprägte Nasolabialfurche ist ziemlich ausgeglichen.

Fall 88: Veröffentlicht: Strang: A Text-Book of Orthodintia. Abb. 454 und 455, Patient 12 Jahre.
Anomalie: Klasse III.
Behandlung: Dauer 2 Jahre. Im U.K. wurden Molaren, Prämolaren und Eckzähne distalwärts bewegt und die Schneidezähne lingualwärts. Ferner wurden intermaxilläre Gummizüge getragen.
Gesichtsveränderungen: Bei der Profilfotographie vor der Behandlung sind wesentliche Veränderungen durch die Anomalie nicht zu verzeichnen. Als einziges wären die etwas aufgeworfenen Lippen zu nennen. Nach der Behand-

lung ist als einzige Änderung eine geringe Rücklage der Unterlippe zur Oberlippe festzustellen.

Fall 89: Veröffentlicht: Simon: Grundzüge einer systematischen Diagnostik der Gebißanomalien. Abb. 51, Alter nicht angegeben.
Anomalie: Obere Retraktion und mandibuläre Protraktion.
Behandlung: Dauer 6 Monate. Schiefe Ebene.
Gesichtsveränderungen: Die Fotographien haben verschiedene Größen (Fotostat-Aufnahmen!). Auf der Abb. vor der Behandlung ist der Orbitalpunkt zu weit nach hinten angenommen, wodurch eine größere Vorlage des Kinns vor der Orbitalsenkrechten besteht. In Wirklichkeit besteht die einzige Veränderung darin, daß die Unterlippe wenig zurückgefallen ist. Die positive Treppe besteht noch. Das Profil hat immer noch den progenen Charakter.

Fall 90: Behandelt auf der Orthodontischen Abteilung der Bonner Zahnklinik. Ingeborg B. 13 Jahre.
Anomalie: Progenie bei Mesialbiß.
Behandlung: Dauer 2 Jahre und 4 Monate. Im O.K. wurde expandiert und die Front protrudiert. Im U.K. wurde ebenfalls gedehnt und sämtliche Zähne distalwärts bewegt. Ferner wurden intermaxilläre Gummizüge getragen.
Gesichtsveränderungen: Vor der Behandlung werden Subnasale und Oberlippe von der Profilsenkrechten tangiert. Die Unterlippe liegt wenig vor der Profilsenkrechten und das Kinn wenig hinter ihr Nach der Behandlung wird die Unterlippe von der Profilsenkrechten tangiert, und dadurch die vor der Behandlung bestehende positive Treppe beseitigt. Die Supramentalfalte ist stark vertieft.

Schlußfolgerungen der Fallanalysen:

Das Profil des Progenikers ist charakterisiert durch die positive Treppe, die bedingt ist einerseits durch das Vorragen der unteren Lippe und oft des Kinns, andererseits durch eine Retrusion der oberen Lippe oder durch eine Kombination dieser beiden Faktoren.

I. Bedingt durch das Vorragen der Unterlippe (echte mandibuläre Protrusion) Fall 78, 79, 80, 90.
Behandlung:
a) Körperliche labiale Bewegung der oberen Frontzähne (Fall 78 und 79).
Mit Rücksicht auf das vorgeschrittene Alter dieser Patienten (beide sind 18 Jahre alt) hat Case versucht, den O.K. dem U.K. anzupassen. In beiden Fällen ist das Kinn stark prominent und massig, jedoch bedeuten die eingetretenen Profilveränderungen eine kosmetische Verbesserung — Subnasale und Oberlippe sind vorgekommen und dadurch die positive Treppe beseitigt. Bei Fall 79 sind Unterlippe und Kinn wenig zurückgegangen, und die

Kinnrichtung geht nicht mehr so schräg nach vorne. Aus diesen Veränderungen ist zu schließen, daß wohl noch eine Kinnkappe getragen worden ist, denn ohne jede Beeinflussung wäre das Kinn nicht zurückgegangen.

b) Distalwärtsbewegung sämtlicher unteren Zähne und intermaxilläre Gummizüge (Fall 88 und 90). Die Unterlippe ist zurückverlagert und die Supramentalfalte vertieft. Die Lage des Kinns ist unverändert, es ist also nur eine alveoläre Veränderung eingetreten. Siehe Übersichtstafel IIIa.

II. Bedingt durch eine Retrusion der oberen Front (Unechte obere alveoläre Retrusion) Fall 80, 81, 82.
Behandlung: Expansion des oberen Zahnbogens und Mesialwärtsbewegung sämtlicher oberen Zähne. Subnasale und Oberlippe sind vorgekommen, dadurch ist die positive Treppe beseitigt und ein korrektes Verhältnis der beiden Lippen zueinander hergestellt worden. Die Oberlippenrichtung ist bei einigen Fällen nicht mehr gerade, sondern wenig nach vorne gerichtet, die Folge einer geringen Schrägstellung der oberen Frontzähne. Die geringe Rücklagerung von Unterlippe und Kinn bei Fall 80 ist wohl auf ein stärkeres Wachstum des Obergesichtes, vor allem der Stirne, zurückzuführen, denn eine merkliche Vertiefung der Supramentalfalte ist nicht eingetreten. Siehe Übersichtstafel IIIb.

III. Bedingt durch Retrusion der oberen Front und Vorragen von Unterlippe und Kinn (Fall 76, 77, 83, 84, 85, 86, 87, 89).
Behandlung:

a) Mesialbewegung der oberen Zähne und Distalbewegung des U.K. mit intermaxillären Gummizügen oder mit der occipitalen Kraft (Fall 76, 77, 84, 85, 87).
Subnasale und Oberlippe sind vorgekommen, die Nasolabial-Furchen sind ausgeglichen. Unterlippe und Kinn sind zurückverlagert worden, dadurch wurde eine Vertiefung der Supramentalfalte und eine geringe Verkürzung der Kinnhöhe herbeigeführt.

b) Mesialwärtsbewegung der oberen Zähne. Im U.K. Extraktion je eines Zahnes auf beiden Seiten und Distalbewegung der beiden Frontzähne (Fall 83 und 86).
Es sind dieselben Profilveränderungen wie bei IIIa eingetreten.

c) Der von Simon mit der schiefen Ebene behandelte Fall 89 zeigt keine der erwarteten Profilveränderungen.

II. Transversale Okklusionsbeziehungen.

1. Einseitige laterale bzw. latero-sagittale Okklusionsanomalien.

a) Einseitiger Kreuzbiß.

(Fall 91)

Fall 91: Behandelt auf der Orthodontischen Abteilung der Bonner Zahnklinik. Wendelgard R. 9 Jahre.
Anomalie: Einseitiger Kreuzbiß, Verschiebung der Mittellinie nach links.
Behandlung: Einseitige Dehnung im O.K. und Vorbeißkronen auf $\frac{6}{6}$.
Gesichtsveränderungen: Vor der Behandlung liegen Subnasale und Oberlippe wenig hinter der Profilsenkrechten. Die Unterlippe liegt etwa 1,5 mm = 6 mm in Wirklichkeit und das Kinn etwa 4 mm = 16 mm in Wirklichkeit hinter der Profilsenkrechten. Nach der Behandlung werden Subnasale und Oberlippe tangiert. Unterlippe und Kinn haben sich der Profilsenkrechten wesentlich genähert.
Bei den Frontaufnahmen zeigt sich vor der Behandlung eine starke Abweichung des Unterkiefermittelpunktes nach links, die nach der Behandlung bis auf einen geringen Rest ausgeglichen ist.

Schlußfolgerungen der Fallanalyse:

Bei dieser Anomalie zeigt das Profil keine wesentlichen Veränderungen, wohl aber die Frontaufnahme, die bei Fall 91 eine Abweichung des Unterkieferpunktes nach links zeigt. Sie ist nach der Behandlung fast ausgeglichen.

b) Kieferkompression mit einseitigem Distalbiß.

(Fall 92—94)

Fall 92: Veröffentlicht: Angle: Okklusionsanomalien der Zähne. Abb. 626 und 628, Patient 8 Jahre.
Anomalie: Klasse II, Abtlg. 1 Unterabteilung.
Behandlung: Im O.K. und U.K. wurde gedehnt und rechts ein intermaxillärer Gummizug getragen.
Gesichtsveränderungen: Unverändert.

Fall 93: Abb. 664 und 669, Patient 10 Jahre.
Anomalie: Klasse II, Abtlg. 2 Unterabteilung.
Behandlung: Wie Fall 92.
Gesichtsveränderungen: Unverändert.

Fall 94: Abb. 675 und 676, Patient 18 Jahre.
Anomalie: Klasse II, Abtlg. 2 Unterabteilung.
Behandlung: Wie Fall 92.
Gesichtsveränderungen: Unverändert. Die Aufnahmen sind viel zu klein.

Schlußfolgerungen der Fallanalysen:

Auch bei dieser Anomalie zeigt das Profil keine wesentlichen Veränderungen. Eine einseitige distale Verlagerung des Unterkiefers kann wohl auf einer Frontaufnahme kenntlich werden. Hier wird man dann eine Verschiebung des Unterkieferprofilpunktes nach der zurückgelagerten Seite hin wahrnehmen. Kommt noch eine mehr oder weniger ausgeprägte incisale Stufe, bedingt durch die Schrägstellung der oberen Frontzähne, hinzu, so wird dies im Profil einen schrägen Verlauf der Oberlippenrichtung zur Folge haben.

III. Vertikale Okklusionsbeziehungen.

1. Vertikale Okklusionsanomalien.

a) Offener Biß.

(Fall 95—99).

Fall 95: Veröffentlicht: Ketcham: The Treatment of Open-Bite Cases. Abb. 4, Patient 16 Jahre.
Anomalie: Offener Biß.
Behandlung: Dauer 1 Jahr. Im O.K. und U K. wurde mit Angleschen Expansionsbögen, die eine vertikale Spannung hatten, gedehnt. Ferner wurden Gummiligaturen von den oberen zu den unteren Eckzähnen getragen.
Gesichtsveränderungen: Die Aufnahmen sind viel zu klein und die Kopfhaltung verschieden. Subnasale, Oberlippe und Unterlippe wurden vor der Behandlung tangiert. Das Kinn flieht. Nach der Behandlung liegen Subnasale, Oberlippe und Unterlippe etwa 1 mm = 8 mm in Wirklichkeit vor der Profilsenkrechten. Das Kinn liegt noch immer von der Profilsenkrechten zurück.

Fall 96: Abb. 12a und b. Patient 17 Jahre.
Anomalie: Offener Biß.
Behandlung: Dauer 1½ Jahre, sonst wie Fall 95.
Gesichtsveränderungen: Die Fotographien sind viel zu klein. Wesentliche Veränderungen sind nicht eingetreten. Auch hier die plump wirkende Mund- und Kinnpartie und das fliehende Kinn.

Fall 97: Abb. 24, Patient 21 Jahre.

Anomalie: Offener Biß.

Behandlung: Dauer 3 Jahre. Extraktion der ersten Molaren im O.K. Distalbewegung der 2. Prämolaren und gleichzeitig Mesialbewegung der zweiten Molaren. Die Eckzähne wurden mit vertikalen Gummiligaturen abwärts und distalwärts bewegt. Im U.K. wurden die Zähne mit intermaxillären Zügen mesialwärts bewegt.

Gesichtsveränderungen: Die Aufnahmen zeigen verschiedene Grössenverhältnisse. Nach der Behandlung scheint der Mund mit weniger Anstrengung geschlossen zu sein. Unterlippe und Kinn sind sichtlich etwas vorentwickelt. Es besteht aber nach wie vor ein ausgeprägtes Winkelprofil.

Fall 98: Veröffentlicht: Pfaff: Lehrbuch der Orthodontie. Abb. 355 und 356. Altersangabe fehlt.

Anomalie: Offener Biß.

Behandlung: Dauer 2 Jahre. Im O.K. wurde gedehnt, um Platz für die oberen Schneidezähne zu gewinnen, die mit Kopfnetz und Zugbalken nach innen und unten gebracht wurden. Zu gleicher Zeit wurden die 4 unteren Schneidezähne und Eckzähne nach außen gezogen, und dann die Zähne allmählich mit dem „Bakerschen Verschiebungsapparat" bis zur richtigen Artikulation verschoben.

Gesichtsveränderungen: Vor der Behandlung liegen Subnasale und Oberlippe weit vor der Profilsenkrechten, die Unterlippe wenig hinter ihr. Das Kinn flieht. Der Mund ist offen. Nach der Behandlung liegt die Unterlippe etwa 1 mm = 4 mm in Wirklichkeit vor der Profilsenkrechten. Auch das Kinn hat sich der Profilsenkrechten stark genähert. Der Mund ist fest geschlossen.

Fall 99: Veröffentlicht: Kantorowicz und Korkhaus: Offener Biß. Abb. 1912 und 1913, Patient 20 Jahre.

Anomalie: Offener Biß.

Behandlung: Extraktion von $\frac{7\ 6}{6\ 7}$ und Beschleifen der oberen Seitenzähne.

Gesichtsveränderungen: Die Oberlippenhöhe ist kleiner geworden, das verstrichene Unterlippengrübchen tiefer. Die Kinnhöhe ist ebenfalls kleiner geworden. Im ganzen aber hat sich der Profilverlauf des Untergesichtes wenig geändert, am auffälligsten ist die starke Verkürzung des Untergesichtes, die dem Patienten einen ungezwungenen Lippenschluß gestattet.

Schlußfolgerungen der Fallanalysen:

Bei dieser Anomalie fällt die massige und abnorm hohe Entwicklung des Untergesichtes auf, die ohne weiteres in der Abstufung des Kieferwinkels und in der Senkung des Kinns ihre Erklärung findet. Die 5 behandelten Fälle dieser Art zeigen schwere Krankheitsbilder. Eine gute kosmetische Verbesserung erhielt Fall 99. Das verstrichene Unterlippengrübchen ist tiefer geworden. Die Kinnhöhe kleiner. Was aber am meisten ins Auge fällt, ist das stark verkürzte Untergesicht. Das fliehende Kinn wurde bei allen Fällen etwas gemildert und der offene Mund beseitigt. Siehe Übersichtstafel IVa.

b) Deckbiß.

(Fall 100—102)

Fall 100: Veröffentlicht: Hellmann: Class II Malocclusion. Abb. 33A und C, Alter des Patienten nicht angegeben.

Anomalie: Klasse II, Abtlg. 2. Deckbiß.

Behandlung: Es wurde eine Aufbißplatte getragen, ferner Labialbögen und intermaxilläre Züge.

Gesichtsveränderungen: Unverändert. Die Aufnahmen sind schlecht.

Fall 101: Veröffentlicht: Case: Dental Orthopedia. Abb. 201 u. 202, Altersangabe fehlt.

Anomalie: Besonderer Fall von einer allgemeinen bimaxillären Infra-Okklusion.

Behandlung: Zur Bißsperrung wurden Aufbißkronen eingesetzt. Die Prämolaren und Frontzähne in beiden Kiefern wurden umbändert und mit Attachment für die Außenbögen versehen. Ferner wurden intermaxilläre Gummizüge getragen.

Gesichtsveränderungen: Auch hier ist eine Erhöhung des Untergesichtes mit merklicher Abflachung der Supramentalfalte eingetreten.

Fall 102: Behandelt auf der Orthodontischen Abteilung der Bonner Zahnklinik. Dorothee B., 16 Jahre.

Anomalie: Deckbiß bei Distalbiß.

Behandlung: Dauer 2 Jahre und 3 Monate. Im O.K. und U.K. wurde expandiert und die Front protrudiert. Zur Verkürzung der unteren Frontzähne wurde ein Vorbißgitter im O.K. getragen. Ferner intermaxilläre Gummizüge.

Gesichtsveränderungen: Vor der Behandlung werden Subnasale und Oberlippe von der Profilsenkrechten tangiert. Die Unterlippe liegt etwa 1 mm = 4 mm in Wirklichkeit und das Kinn etwa 1,5 mm = 6 mm in Wirklichkeit hinter ihr. Die Unterlippenrichtung ist fast horizontal und das Unterlippengrübchen sehr tief. Nach der Behandlung wird die Unterlippe fast tangiert. Auch das Kinn hat sich der Profilsenkrechten genähert. Die Supramentalfalte ist abgeflachter und das Untergesicht etwas höher.

Schlußfolgerungen der Fallanalysen:

Der Deckbiß führt zu einer charakteristischen Gestaltung der Mund- und Kinngegend. Das Untergesicht ist zusammengedrückt und verkürzt. Die Unterlippe legt sich fast horizontal, da das Kinn sich der Nase genähert hat. Dadurch ist das Unterlippengrübchen sehr vertieft, während das Kinn prominent erscheint.

Bei Fall 101 und 102 ist eine Erhöhung des Untergesichtes und eine Abflachung der Supramentalfalte eingetreten. Da es sich bei Fall 102 um einen Deckbiß mit Distalbiß handelt, sind auch hier Unterlippe und Kinn vorgekommen. Siehe Übersichtstafel IVb.

Die demonstrierten Fälle haben gezeigt, daß ziemlich weitgehende Umformungen des Profils möglich sind. Andererseits aber sind die Veränderungen oft geringer als erwartet oder nach der Natur der Anomalie notwendig gewesen wären.

In Fällen von ausgesprochener Unterentwicklung des Unterkiefers zum Beispiel zeigte sich das Kinn nur wenig oder gar nicht vorentwickelt. Der Grund hierfür mag zuweilen in Mängeln der diagnostischen Untersuchungen zu suchen sein. Die Anomalie ist nicht richtig erkannt worden, und daher wurden Behandlungswege eingeschlagen, die ungeeignet waren, umfangreiche Verbesserungen im Profil herbeizuführen. Zuweilen mag der Erfolg an der Unvollkommenheit der angewandten Apparatur gescheitert sein.

Eine mandibuläre Protrusion zum Beispiel mit einer Vorentwicklung des Kinns ist hundertprozentig durchzuführen überhaupt nicht möglich, da durch den Kraftangriff am Zahnbogen immer ein Teil der Bewegung alveolär sein wird, wenn es auch durch geeignete Verankerungsmittel möglich ist, die Verschiebung der Zähne im Alveolarbogen zurückzuhalten. Andererseits dürfte eine rein alveoläre Mesialbewegung der unteren Zähne mit den üblichen Behandlungsmitteln auch wieder nicht vollkommen durchführbar sein, da der hierzu nötige intermaxilläre Kraftangriff auch den Unterkiefer in toto vorzuentwickeln sucht, und Veränderungen an Gelenk und aufsteigendem Ast hervorrufen kann. Eine starke Annäherung an das erstrebte Behandlungsziel kann aber bei der außerordentlichen Entwicklung der Behandlungsmittel heute erreicht werden. Neben der Beherrschung dieser Mittel ist natürliche Vorbedingung einer sinngemäßen Therapie die richtige Erkennung der Art und Größe der Abweichungen.

Daneben muß aber auch die Dicke der Gesichtsweichteile und besonders die Eigenform der Lippe berücksichtigt werden. Ist bei einer mandibulären Protrusion zum Beispiel die Unterlippe von Natur aus noch sehr wulstig und die Kinnweichteile sehr dick, so werden geringe alveoläre Veränderungen durch Bewegung der Zähne kaum sichtbar werden.

Die gegebene kritische Übersicht der kosmetischen Behandlungserfolge, zeigt neben Fällen, in denen überhaupt keine Veränderungen eingetreten sind oder nur geringer Art, auch Fälle, in denen die richtige Erkennung der Anomalien von einer zweckmäßigen Therapie gefolgt war und zu befriedigenden Resultaten geführt hat.

Am Schlusse meiner Arbeit ist es mir eine angenehme Pflicht, Herrn Prof. Dr. Korkhaus für die freundliche Überlassung des Themas sowie für die wertvollen Ratschläge bei der Abfassung der Arbeit herzlich zu danken.

Übersichtstafel.

I. Gebißanomalien mit Neutralbiß.
   a. Kieferkompression mit oberem frontalen Engstand.
   b. Progenie.
   c. Bimaxilläre Retrusion.
   d. Bimaxilläre Protrusion.

II. Gebißanomalien mit Distalbiß.
   a. Kieferkompression mit lückiger Protrusion bei vorwiegend mandibulärer Retrusion.
   b. Kieferkompression mit lückiger Protrusion bei vorwiegend unterer alveolärer Retrusion.
   c. Kieferkompression mit lückiger Protrusion bei vorwiegend maxillärer Protrusion.

III. Gebißanomalien mit Mesialbiß.
   a. Progenie. Echte mandibuläre Protrusion.
   b. Progenie. Unechte obere alveoläre Retrusion.

IV. Gebißanomalien mit vertikalen Abweichungen.
   a. Offener Biß.
   b. Deckbiß.

Die gestrichelte Linie zeigt den Profilverlauf nach der Behandlung an.

Übersichtstafel

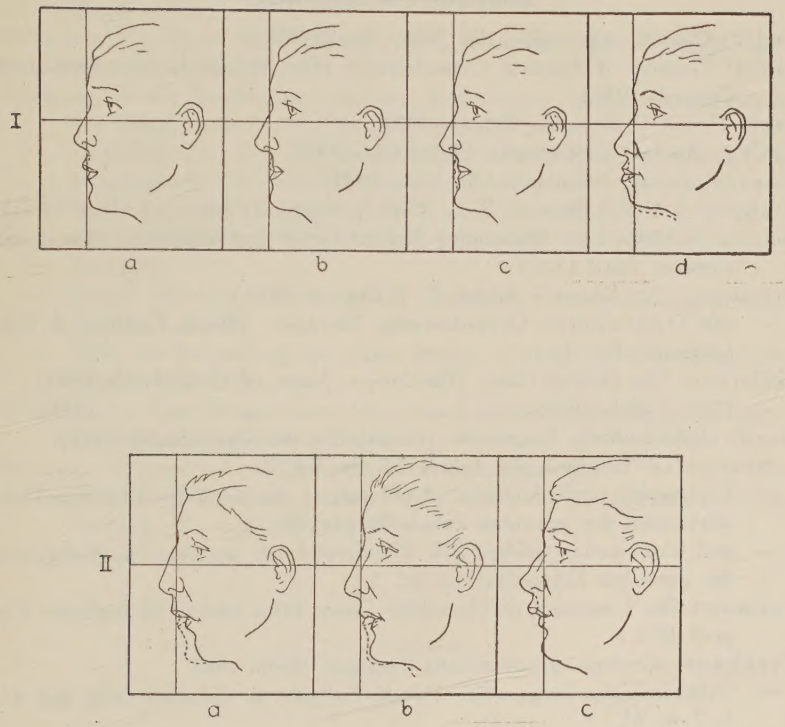

Literaturverzeichnis.

Angle: Okklusionsanomalien der Zähne. Berlin 1913.

Baker: Teaching of Practical Orthodontia. (The Second Intern. Orthodontic Congreß 1931.)

Case: Dental Orthopedia. Chicago 1921.

McCoy: Applied Orthodontia. Philadelphia 1927.

Dewy: Practical Orthodontia. St. Louis 1921.

Dinham: A Helful Point of View. (The International Journ. of Orth. 1930.)

Grieve: A Method for Stimulating Normal Growth of Mandible. (The Dental Cosmos, April 1926.)

Grünberg: Die Klasse 2 Angle. (Z. f. Stomat. 1928.)

— und Oppenheim: Orthodontische Therapie. (Misch, Fortschr. d. Zahnheilkunde, Bd. 4.)

Hellmann: The Orbital Plane. (The Intern. Journ. of Orthodontia 1930.)

— Class 2 Malocclusion. („ „ „ „ „ 1931.)

Izard: Orthodontische Diagnostik. (Fortschritte der Orthodontik 1933.)

Kantorowicz: Lehrbuch der Zahnheilkunde, Bd. 2.

— Fotographie, orthodontische (Profilanalyse). Sonderabdruck aus dem Handwörterbuch der gesamten Zahnheilkunde, Bd. 3.

— und Korkhaus: Offener Biß. (Sonderabdruck aus dem Handwörterbuch der gesamten Zahnheilkunde, Bd. 3.)

Ketcham: The Treatment of Open-Bite Cases. (The Intern. Orthodontic Congreß 1931.)

Korkhaus: Moderne orthodontische Therapie Berlin 1927.

— Orthodontische Diagnostik. (Misch, Fortschr. d. Zahnheilkunde, Bd. 4, 5, 6, 7, 8, 9.)

Kranz: Einführung in die Orthodontie. Berlin 1927.

Lay: A Photographic Report of Eight Compleated Cases. (The Intern Journ. of Orthodontia 1930.)

Levy-Davidsohn: Kritische Bemerkungen zu Grünbergs Aufsatz: Klasse 2 (Angle). (Zeitschr. f. zahnärztl. Orthopädie 1929, H. 2.)

— Amerikanische Stimmen zur Gnathostatik. (Zeitschr. f. zahnärztl. Orthopädie 1930, H. 2.)

— Kasuistischer Beitrag. (Zeitschr. f. zahnärztl. Orthopädie 1931.)

— Kasuistischer Beitrag zur Differentialdiagnose bei Distalbißfällen. (Fortschr. der Orthodontik 1931.)

— The Best Age for Orthodontic Treatment. (The Intern. Journl. of Orth. 1930.)

Oppenheim: Biologisch-orthodontische Therapie und Wirklichkeit. Berlin 1936.

— Die Prognatie vom anthropologischen und orthodontischen Gesichtspunkt. (Zeitschr. f. Stomat. 1927.)

Pfaff: Lehrbuch der Orthodontie.
Rehak: Az Orthotontia Alapvon alai. Budapest 1934.
— Tissue Changes During Orthodontic Treatment. (The Dental Record, March 1936)
Schwarz, R.: Lippenverunstaltungen durch Kieferanomalien. (Schweiz. Monatsschrift f. Zahnheilkd. 1929.)
Schwarz, A. M.: Erfahrungen mit dem Herbst'schen Scharnier zur Behandlung des Distalbisses. (Z. Rundschau Januar 1934). H. 3.
— Grundsätzliches über die kieferorthopädische Diagnostik, zugleich Behandlungsergebnis von Diskussionsfall 4 in Heft 3, 1932 der Fortschr. d. Orthodontik. (Deutsche Zahn-, Mund- u. Kieferheilkde., Bd. 2, H. 3, 1935.)
Simon: Grundzüge einer systematischen Diagnostik der Gebißanomalien. Berlin 1922.
— Kunst, Gesicht und Orthodontik. (Zahnärztl. Orthopädie u. Prothese 1916, H. 10 u. 11.)
— Über die Behandlung des tiefen Bisses. (Dtsch. Z., M. u. Kieferheilkde., Bd. 3, H. 3, 1936.)
Skogsborg: Über Extraktionen bei orthodontischer Behandlung. (Zeitschr. für zahnärztl. Orthopädie u. Prothese 1916, H. 3.)
Strang: A Text-Book of Orthodontia. Philadelphia 1933.
Young: Rational Treatment of Infraclusion. (The American Society of Orthodontists. St. Louis, Mo 1925.)

Lebenslauf.

Ich, Else Jonas, wurde am 18. November 1909 als Tochter des Fabrikdirektors Wilhelm Jonas und seiner Ehefrau Juliane, geb. Projahn, in Neuwied geboren. Hier besuchte ich das Städt. Oberlyzeum und legte daselbst Ostern 1929 die Reifeprüfung ab. Im Sommer 1932 begann ich das Studium der Zahnheilkunde in Bonn. Ende Sommersemester 1933 bestand ich die zahnärztliche Vorprüfung und erhielt im Herbst 1935 in Bonn die zahnärztliche Approbation.